Aus dem pathologisch-anatomischen Institut Basel.
(Vorsteher: Professor E. Hedinger.)

ÜBER
PRIMÄRE TUMOREN
UND
PAPILLÄRE EXKRESZENZEN DER HERZKLAPPEN.

INAUGURAL-DISSERTATION

ZUR

ERLANGUNG DER DOKTORWÜRDE

EINER

HOHEN MEDIZINISCHEN FAKULTÄT DER UNIVERSITÄT BASEL

VORGELEGT VON

EDUARD KOECHLIN,

PRAKT. ARZT,

VOLONTÄR-ASSISTENT AM PATHOLOGISCH-ANATOMISCHEN INSTITUT IN BASEL.

WÜRZBURG.
KGL. UNIVERSITÄTSDRUCKEREI VON H. STÜRTZ.
1908.

Aus dem pathologisch-anatomischen Institut Basel.
(Vorsteher: Professor E. Hedinger.)

ÜBER
PRIMÄRE TUMOREN
UND
PAPILLÄRE EXKRESZENZEN DER HERZKLAPPEN.

INAUGURAL-DISSERTATION

ZUR

ERLANGUNG DER DOKTORWÜRDE

EINER

HOHEN MEDIZINISCHEN FAKULTÄT DER UNIVERSITÄT BASEL

VORGELEGT VON

EDUARD KOECHLIN,

PRAKT. ARZT,

VOLONTÄR-ASSISTENT AM PATHOLOGISCH-ANATOMISCHEN INSTITUT IN BASEL.

ACAD. MED. BAT. BIBL.

WÜRZBURG.
KGL. UNIVERSITÄTSDRUCKEREI VON H. STÜRTZ.
1908.

Digitized by the Internet Archive
in 2026

https://archive.org/details/IA41546714_0120

Über primäre Tumoren und papillomatöse Exkreszenzen der Herzklappen.

Von

Dr. Ed. Koechlin,

Volontärassistent am patholog.-anatom. Institut Basel.

Mit 7 Abbildungen auf Tafel I—IV.

In der Literatur der primären Herztumoren ist eine grössere Anzahl subendokardialer Geschwülste beschrieben, welche meist in einer Ausdehnung von Tauben- bis Hühnereigrösse in die Herzhöhlen einragen und zum grössten Teil ihren Sitz im linken Vorhofe haben. Infolge ihrer Grösse und Lage verursachen diese Gebilde oft Störungen der Klappenfunktion, und die hieraus hervorgehenden klinischen Erscheinungen weisen schon intra vitam auf eine Veränderung des Herzens hin. Ihrem Aufbau nach bestehen diese polypösen Geschwülste zum grössten Teil aus myxomatösem Bindegewebe und sind auf der Oberfläche meist von Endothel bedeckt. Fast in allen wurden reichliche Gefässe nachgewiesen.

Ausser diesen grösseren Tumoren ist eine kleinere Anzahl von Herzgeschwülsten beobachtet, welche sich sowohl durch ihre geringere Ausdehnung als auch durch ihre Lokalisation auf den Herzklappen von den zuerst erwähnten unterscheiden. Alle bis jetzt beschriebenen Tumoren dieser Art wurden als Nebenbefunde bei Sektionen entdeckt, ohne dass vorher irgendwelche klinische Symptome von ihnen verursacht worden wären.

Den weiteren bis jetzt in der Literatur beschriebenen Tumoren der Herzklappen möchte ich drei neue Fälle beifügen. Es handelt sich um zwei papillomatöse Exkreszenzen der Pulmonalklappen und ein ebensolches Gebilde der Aortenklappen. Alle drei Tumoren bildeten zufällige Sektionsbefunde.

Der erste Fall (Sektion 246, 27. XI. 1903, Prof. Hedinger, Pathologisches Institut Bern) betrifft ein 19jähriges Mädchen, das unter den Erscheinungen einer schweren Tuberkulose der Lungen und des Darmes starb. Bei der 11 Stunden nach dem Tode vorgenommenen Autopsie fand man neben einer chronischen Tuberkulose der Lungen, Bronchialdrüsen, Nebennieren, Nieren, des Darmes und des Gehirns eine miliare Tuberkulose der Meningen und der Lungen. Über den Herzbefund finden sich im Protokoll folgende Angaben mitgeteilt: Normal grosses und geformtes Herz, dessen Atrioventricularostien für zwei Finger gut durchgängig sind. Die Mitralis, Tricuspidalis und die Aortenklappen sind normal. In der Aorta ascendens findet sich über dem Sinus Valsalvae leichtes Atherom. Am rechten Segel der sonst normalen Pulmonalklappen sitzt 3 mm vom Nodulus entfernt dicht unterhalb der Schliessungslinie ein Polyp mit einem 1—2 mm dicken und ca. 2 mm langen Stiel und einem 8 mm langen, 7 mm breiten und ca. 4—5 mm dicken nach Art eines Hutes aufsitzenden Hauptteil, der sich aus feinsten, parallel verlaufenden Fäserchen von graurötlicher Farbe und guter Transparenz zusammensetzt. Sein Aufbau ist ausserordentlich regelmässig, wie es auf der Zeichnung (Figur 1) zu sehen ist, die keineswegs, wie es scheinen möchte, schematisiert ist.

Die Wanddicke des linken Ventrikels beträgt 8—9 mm, die des rechten Ventrikels im Conus pulmonalis 2—3 mm. Die Muskulatur ist gut transparent, etwas blass.

Der Tumor wurde mit der Klappe und dem umgebenden Herzgewebe in Spiritus fixiert, in Celloidin eingebettet, mit Hämalaun durchgefärbt, hierauf nach der Langhansschen Methode in eine fortlaufende Serie von Schnitten zerlegt.

Da die mikroskopische Untersuchung auf allen Schnitten einen gleichmässigen Aufbau zeigt, so verzichte ich auf eine detaillierte Beschreibung der Serienschnitte und gebe nur ein Übersichtsbild.

Die mikroskopische Untersuchung bestätigt zunächst den Aufbau aus feinsten Papillen. Im Gegensatz zu dem nach dem makroskopischen Aussehen zu erwartenden Verhalten sind die einzelnen Papillen in ihren verschiedenen Dimensionen keineswegs so gleichmässig gebaut. Einzelne Papillen nehmen meist gegen den Stiel hin erheblich an Dicke und Breite zu; zum Teil aber sind dieselben auch gegen die Peripherie zu kolbig verdickt und leicht eingekerbt. Die einzelnen Papillen, welche im Durchschnitt rundliche bis polyedrische Gestalt zeigen und 0,2 bis 1,0 mm breit sind, bestehen zum grössten Teil aus einem fibrillären Bindegewebe, von vielfach wechselndem Bau. Während auf einem Schnitte lockeres mit Eosin nur wenig sich färbendes Bindegewebe vorherrscht, zeigt der nächste Schnitt kompakte mit Eosin stark gefärbte fibrilläre Gewebszüge. Auf einzelnen Schnitten wechseln lockere und kompakt gebaute

Stellen in ganz unregelmässiger Weise miteinander ab. Auf vielen Schnitten ist die Anordnung so, dass im Zentrum lockeres Bindegewebe vorherrscht, während die peripheren Teile des papillomatösen Tumors von im Hämalaun-Eosinpräparat dunkler gefärbten Zügen fibrillären Bindegewebes eingenommen sind. In den locker gebauten Abschnitten ist die Grundsubstanz meist völlig homogen, an einzelnen Stellen im Hämalaun-Eosinpräparat leicht blau tingiert. Es liegen hier kleine Partien myxomatösen Gewebes vor. In den kompakten Partien finden sich ziemlich breite Bänder parallel verlaufender Bindegewebsfibrillen. Die dazwischen reichlich zerstreuten Zellen sind meist von spindelförmiger Gestalt und haben einen langen schmalen chromatinreichen Kern. In den loker gebauten Stellen findet man neben Spindelzellen auch deutliche sternförmige Zellen mit mehreren sich nur schwach färbenden feinen Ausläufern. Die Zellen sind im ganzen bedeutend weniger zahlreich als in den verschiedenen Schichten der normalen Herzklappe; jedoch finden sich auch einige wenige zellreichere Partien, teils im lockeren, teils im kompakten Gewebe. Dieser grössere Zellreichtum findet sich mit Vorliebe gerade unter der Oberfläche der einzelnen Zöttchen. Es handelt sich meist um kürzere oder längere spindelförmige Zellen mit chromatinreichen kleinen ovalen Kernen. An einzelnen Orten sieht man rundliche Zellen mit sehr chromatinreichem rundlichem Kern und ganz schmalem Protoplasmasaum. Einzelne dieser Zellen gleichen an Grösse und Form sehr Lymphozyten, die meisten aber lassen sich ohne weiteres durch den stärker ausgesprochenen Zelleib von solchen unterscheiden. Gerade in diesen Gebieten stärkerer Zellanhäufung treten hier und da ganz eigentümliche Elemente in den Vordergrund, die namentlich durch die Grösse und Unregelmässigkeit ihres Zellkerns charakterisiert werden. Diese Kerne von der mannigfachsten Form übertreffen an Grösse die oben beschriebenen Zellkerne um das fünf- bis zehnfache. Die grössten Kerne zeigen stellenweise eine deutliche Wandhyperchromatose, während das Zentrum des Kerns auffallend hell erscheint. An den erwähnten Stellen lassen sich auch mit Leichtigkeit die mannigfachsten Übergangsbilder zu so hochgradiger Kerndegeneration nachweisen. Ein grösserer Zellreichtum ist stellenweise auch an der Basis des Tumors erkennbar und dadurch bedingt, dass hier der später noch zu beschreibende endotheliale Belag zweier benachbarter Zotten sich direkt berührt. Vielfach sieht man gerade in diesen Partien direkt unter dem Endothel dieselbe stärkere Zellanhäufung, wie ich sie vorher an den distalen Teilen der Zotten beschrieben habe. Die Papillen sind durchwegs von einem deutlichen einschichtigen Endothelbelag bedeckt, der überall in Form eines Belages von platten Zellen mit länglichen schmalen spindelförmigen Kernen nachweisbar ist.

Der Stiel des Polypen, der nach aussen hin auch überall von Endothel bedeckt ist, zeigt im grossen und ganzen denselben Aufbau wie die einzelnen papillomatösen Erhebungen, nur sind hier die einzelnen Bindegewebsfibrillen etwas derber von der Art, wie sie die tieferen Klappenschichten aufweisen, und fast durchwegs ziemlich dicht gelagert. Der Stiel geht breit in das Klappenbindegewebe über. Die Klappe selbst, die sich nur stellenweise durch ihren grösseren Zellreichtum vom Stiele unterscheidet, ist völlig normal. Irgendwelche Zeichen einer chronischen oder akuten Entzündung sind nirgends erkennbar. Im Bereich des ganzen papillomatösen Gebildes lassen sich nirgends Gefässe nachweisen. — Mehrere Schnitte wurden nach Weigert, andere mit Orceïn, auf elastische Fasern gefärbt.

Im Bereich des nicht von dem papillomatösen Gebilde bedeckten Klappenteils lässt sich auf der Ventrikularfläche der Klappe überall ein ziemlich kom-

pakt gebauter Streifen vorzugsweise parallel verlaufender elastischer Fasern nachweisen. Dieser erleidet am Ansatz des Tumors eine Aufsplitterung. An der gegen den Klappenansatz zu gelegenen Seite biegen die elastischen Elemente zunächst in kompaktem Verband auf die äusseren Teile des Stieles über. Auf einzelnen Schnitten hören diese Fasern bald scharf wie abgeschnitten auf; in anderen Schnitten sind dieselben mehr und mehr aufgesplittert bis in die Peripherie der Zotten zu verfolgen, in denen sie dichte, leicht gewellte Züge bilden.

Im Bereich der Zotten sind vielfach gerade in den äusseren, subendokardial gelegenen Partien dickere Bündel elastischer, gewellt verlaufender Fasern nachweisbar. Neben den kompakten Streifen findet man zahlreiche vereinzelte, teils parallel, teils ungleichmässig verlaufende elastische Fäserchen im Tumor verteilt. Auf der anderen Seite des Stieles liegt ein ähnliches, ziemlich kompakt gebautes Bündel elastischer Fasern, dessen Zusammenhang mit dem elastischen Streifen der Pulmonalklappe aber im allgemeinen nicht so deutlich ausgesprochen ist, wie dies auf der dem Klappenursprung zugewandten Seite der Fall ist. In der Mitte der Insertionsstelle des Tumors zeigt das elastische Gewebe der Klappe eine starke Auffaserung. Auf einzelnen Schnitten sind periphere Papillen zu sehen, welche vollkommen des elastischen Gewebes entbehren.

Ein Präparat, welches mit Thionin gefärbt wurde, zeigt überall eine gleichmässige blaue Färbung; auch die oben beschriebenen Partien vom Aussehen des Schleimgewebes sind nirgends rötlich oder violett gefärbt. Trotz dieser negativen Reaktion ist am myxomatösen Charakter dieser Herde bei Berücksichtigung ihres Aufbaues wohl nicht zu zweifeln.

Der zweite Fall stammt von einer 60jähriger Frau, welche durch Suicidium ums Leben kam.

Bei der Sektion (Irrenanstalt Waldau. 17. II. 1907. Prof. Hedinger) ergab sich folgender Befund: hochgradige atrophische Lebercirrhose, chronischer Milztumor, Lungenemphysem, Gastritis chronica, Arteriosklerose. Das Herz ist etwas vergrössert, 435 g schwer. Die Herzspitze ist vom linken Ventrikel gebildet, die Konsistenz über beiden Ventrikeln gut. Die Atrioventrikularostien für zwei Finger durchgängig. In beiden Herzhälften findet sich eine mittlere Menge von flüssigem Blut. Auf der Ventrikularfläche des langen Mitralsegels mässiges Atherom. Die Sehnenfäden sind etwas verdickt, ebenso die Papillarmuskeln, die an ihrer Spitze reichlich fibröse Schwielen enthalten. Die Pulmonal- und Tricuspidalklappen zeigen keine Veränderungen.

Am freien Rande des linken Aortensegels finden sich 3 mm vom gemeinsamen Ansatzpunkte dieser Klappe mit dem rechten Segel entfernt drei bis vier feine Fädchen von $1^1/_2-2$ mm Länge. Am Nodulus Arantii des rechten Segels bemerkt man ebenfalls zwei feine Fädchen von 2 mm Länge. 4 mm vom gemeinsamen Ansatzpunkt des linken und rechten Aortensegels entfernt, dem freien Rande der rechten Klappe aufsitzend, findet sich ein kleiner Tumor, der einen deutlichen kurzen Stiel von $2^1/_2-3$ mm Dicke und 4,5—5 mm Länge zeigt; im Maximum ist der-

selbe 5½ mm breit und an seiner freien Fläche beträgt sein Durchmesser ca. 3½—4 mm. Dieser kleine Polyp setzt sich aus feinsten, teils graugelblichen, teils graurötlichen parallel verlaufenden Fädchen zusammen, die unter dem Wasserstrahl auffasern. Dieser Polyp zeigt also ganz den analogen Aufbau wie das vorher beschriebene Gebilde der Pulmonalklappen. An der Schliessungslinie des hinteren Segels sind gegen das rechte Segel zu ebenfalls kurze feine Fädchen, zum Teil in kleine Gruppen gestellt.

An dem Ansatzpunkt der Aortenklappen und gegen den Sinus Valsalvae hin findet sich mässiges Atherom. Die Aorta ascendens zeigt ziemlich starkes Atherom. Die Herzmuskulatur weist ziemlich reichlich myokarditische Schwielen auf.

Der Tumor wurde mit den umgebenden Klappenteilen in Formol fixiert, in Celloidin eingebettet und nach Durchfärbung der Klötze mit Hämalaun in fortlaufende Schnittserien zerlegt.

Die mikroskopische Untersuchung ergibt folgendes: An der rechten Herzklappe lassen sich mehrere Schichten deutlich unterscheiden:

1. Ein einschichtiger Endothelbelag, der beiderseits der Klappe deutlich nachweisbar ist;
2. eine breitere Schicht fibrillären Bindegewebes unter dem Endothel, wie sie auch Veraguth angegeben hat. Diese ist in den oberflächlichen Partien reicher an meist länglichen, spindelförmigen Kernen und mehr polygonalen Zellen, während in den tieferen Partien fibrilläres Gewebe vorherrscht mit nur vereinzelten langgestreckten Zellkernen. Beide Partien dieser Schicht sind auf der Ventrikelseite der Klappe etwas stärker ausgebildet;
3. in der Klappenmitte eine zellarme Schicht, welche hauptsächlich aus quer zur Klappenachse stehenden dicken Bindegewebsfasern besteht, die sich im Hämalaun-Eosinpräparat stark rot färben. Diese Schicht macht die Hauptdicke der Klappe aus. Ca. ½ mm vom Klappenursprung entfernt ist sie eine kurze Strecke weit unterbrochen und wächst am inneren freien Rande zu ihrem stärksten Volumen an.

Ausserhalb des freien Klappenrandes sehen wir den Durchschnitt des äusserst zierlich verzweigten papillomatösen Tumors, welcher auf dem Schnitt im ganzen eine Fläche bedeckt von 3 mm Länge und 2 mm Breite. Der Tumor steht im Zusammenhang mit der Klappe und zwar so, dass sowohl die kernreiche als auch die fibrilläre Partie der äusseren Klappenschicht in den Stamm desselben übertreten, während die zentrale kernarme Schicht sich in den Tumor nicht fortsetzt. Auf 10 aufeinanderfolgenden Schnitten der Serie ist dieser kontinuierliche Übergang des Klappengewebes in den papillentragenden Stamm deutlich zu sehen, auf 10 weiteren Schnitten fehlt dieser Zusammenhang mit dem Tumor, und die Klappe endigt ca. 1 mm entfernt vom Ende der mittleren Klappenschicht in einen nur von der äusseren Schicht gebildeten Knoten. Auf 20 weiteren Schnitten sehen wir dann die Klappe in derselben Weise wie in den ersten 10 Schnitten sich in einen papillomatösen Tumor fortsetzen. Wir haben es also mit zwei dicht nebeneinanderliegenden papillomatösen Bildungen zu tun, welche bei vollständig gleichem Aufbau in den

meisten Schnitten den Eindruck eines einzigen Tumors machen. Da sich die beiden Papillome, wie gesagt, in ihrem Aufbau vollständig entsprechen, so genügt es, wenn wir nur den grösseren derselben einer genaueren Beschreibung unterziehen. Der ca. $1^1/_2$ mm lange und $^1/_2$ mm dicke Stamm splittert sich in zahllose längere und kürzere nach der Spitze zu sich vielfach verjüngende Fortsätze auf. Von der Klappenperipherie erstrecken sich Bindegewebszüge, welche der bindegewebigen Schicht der Ventrikelseite entstammen, in den Stiel des Tumors. Sie enthalten vereinzelte spindelförmige Zellkerne. Schon im kompakten Teil des Tumors splittern sich diese Bindegewebsfasern bald auf und verlieren sich zwischen dem homogenen, im Eosinpräparat blassrosa sich färbenden Zwischengewebe, welches auf einzelnen Schnitten, auf denen die oberflächlichen Schichten des Stieles tangential getroffen sind, noch eine deutliche Längsstreifung aufweist. In den tieferen Schnitten, welche die zentralen Teile des Stieles treffen, sowie auch besonders an denjenigen Stellen der einzelnen Schnitte, in denen sich der Tumor in die Papillen aufsplittert, sehen wir das Gewebe in rundliche oder länglichovale, scharf abgegrenzte Bezirke geteilt, welche vollständig zellfrei sind. Auf einzelnen Schnitten zeigen dieselben im Hämalaun-Eosinpräparat ein homogenes, hellrotes Aussehen; auf anderen Schnitten fällt eine mehr bläuliche Färbung und eine unregelmässige Querstreifung der länglichen, eine konzentrische Streifung der rundlichen Gebilde auf.

In den zentralen Partien der papillomatösen Fortsätze zeigt das Gewebe eine ähnliche Beschaffenheit. Im Hämalaun-Eosinpräparat ist das Gewebe hier teils ziemlich stark rot, teils leicht bläulich. In manchen Partien sehen wir in diesem zellfreien Gewebe auf Längsschnitten der Papillen diffus ineinander übergehende senkrecht zur Papillenachse verlaufende grobe Streifen von leicht bläulicher Färbung. Auf einzelnen Schnitten sind diese Streifen gerade in der Mitte der Papillen sehr dunkel gefärbt. Von der Papillenoberfläche sind diese axialen Partien meist durch eine dünne Schicht helleren, leicht längsgestreiften Gewebes getrennt. Auf Querschnitten der Papillen sehen wir ebenfalls unscharfe Streifen, welche hier um den Querschnittsmittelpunkt konzentrisch angeordnet sind, oft von helleren, gleich verlaufenden Streifen getrennt. In den Zentren der Querschnitte geht die Streifung meist in teils rötlich, teils bläulich sich färbende Massen über, welche keine deutliche Streifung mehr erkennen lassen. Während die peripheren Papillen stets nur von einem solchen axialen Strange eingenommen sind, zeigen die basalen Partien der Papillen oft zwei und mehr solcher nebeneinander liegender Gebilde. Auf Längsschnitten sehen wir dieselben hier teils gerade, teils leicht serpentinenartig geschlängelt nebeneinander verlaufen, nur durch geringe längsverlaufende Bindegewebsfasern und vereinzelte längs gerichtete spindelförmige Zellen voneinander getrennt. Verfolgen wir diese axialen Stränge nach der Peripherie des Tumors, so sehen wir, wie sie sich allmählich voneinander trennen, und wie jeder derselben sich in eine einzelne Papille fortsetzt. Nach der Basis des Tumors zu stehen sie im Zusammenhang mit den oben beschriebenen axialen Gebilden des Tumorgrundstockes. Auch auf den Querschnitten der Papillenbasen sehen wir die in den Querschnitten der Papillenenden beobachteten konzentrisch gestreiften Bildungen oft zu zweien und dreien nebeneinander liegen. Auf den schräg getroffenen Papillen sehen wir kürzere oder längere ovale Übergangsbilder, welche deutlich zeigen, dass wir es hier bei den rundlichen Gebilden der Querschnitte mit denselben Bildungen zu tun haben, welche uns der Längsschnitt in langgestrecktem Verlaufe zeigt, und dass es sich hier um cylindrische vom Papillengrundstock nach der Peripherie verlaufende Gebilde handelt und nicht um kugelförmige

Einschlüsse, wie die Ähnlichkeit mancher Querschnittbilder mit denjenigen von Corpora amylacea oder von Cancroidperlen auf den ersten Anblick könnte vermuten lassen. In den basalen Partien, wo der Tumor in den Stiel übergeht, liegen diese axialen Gebilde, oft unregelmässig verlaufend in grosser Anzahl nebeneinander; doch sind ihre Grenzen zum teil verwischt und die Gebilde scheinen hier mehr und mehr zu konfluieren.

Wir werden bei der Besprechung des Elastinpräparates noch einmal auf diese Bildungen zurückkommen.

Der Tumor ist im ganzen auffallend zellarm. Zwischen den Fibrillen des Grundstockes und zwischen den Fibrillen, welche nahe der Oberfläche der fädigen Ausläufer zu sehen sind, liegen vereinzelte langgestreckte Bindegewebszellen, stellenweise auch deutliche Sternzellen.

Einzelne periphere Papillen zeigen direkt unter dem Endothel zahlreiche polygonale, kleine Zellen mit rötlichem Protoplasma und meist stark tingierten kleinen runden Kernen, eingeschlossen von einer geringen Masse homogener im Hämalaun-Eosinpräparat schwach bläulich gefärbter Grundsubstanz. Es scheint sich hier um eine Andeutung einer oberflächlichen Schicht zu handeln, wie wir sie im dritten noch zu besprechenden Tumor in viel stärkerem Grade finden werden.

Der Papillenoberfläche liegt meist ein Belag von länglichen Endothelzellen auf, mit längsovalen chromatinreichen Kernen. Dieser Belag, der stellenweise fehlt, senkt sich an anderen Stellen tief in die Spalten zwischen die Papillen hinein. Stellenweise sehen wir auf der Papillenoberfläche auch grosse polygonale Zellen mit grossen bläschenförmigen Kernen, deren Chromatinsubstanz aus locker gelagerten einzelnen Körnchen besteht.

Auf denselben Schnitten ist auch die linke Klappe getroffen. Diese zeigt im ganzen einen ähnlichen Aufbau wie die rechte Klappe; nur ist hier die mittlere Klappenschicht, der äusseren Klappenschicht ähnlich, längsgestreift und kernhaltig und von ähnlicher Färbbarkeit. An der Peripherie der Klappe zeigt der Querschnitt eine kolbige Verdickung, das oberflächliche Gewebe der Klappe ist aufgelockert und ziemlich reich an länglichen und sternförmigen Bindegewebszellen. An der oberen und unteren Seite dieser Endverdickung der Klappe sehen wir, wie kurze fädige Fortsätze aus der oberflächlichen Bindegewebsschicht entspringen, die in ihrem Aufbau denen des Papilloms der rechten Klappe entsprechen.

Auf 25 weiteren Schnitten der Serie rücken die Fusspunkte der Klappen, welche auf den bisher besprochenen Schnitten dicht nebeneinander lagen, auseinander und dazwischen erscheint, auf einigen Schnitten verfolgbar, ein $^1/_3$ mm langer, am Ende kolbig verdickter, fadenförmiger Vorsprung, der aus homogener in Hämalaun-Eosinpräparat bläulichroter, zellarmer Substanz besteht und vom Endothel überzogen ist. An der Basis dieses Fadens findet sich ein etwas zellreiches Gewebe. Die Substanz des Fadens setzt sich fort in eine gleiche homogene Substanz, die sich hier subendothelial an der Klappenbasis findet.

Auf 100 weiteren Schnitten der Serie zeigen beide Klappen vollständig gleichmässigen Aufbau bis zu ihrem freien Klappenende. Darauf ist auf 160 weiteren Schnitten eine kolbige dreieckige Verdickung der Klappe zu sehen, deren Seiten 2—3 mm messen und welche auf den ersten Schnitten am freien Klappenrande liegt, auf den späteren Schnitten aber um 2—3 mm von demselben überragt wird. Auf den ersten Schnitten ist die Verdickung unregelmässig geschichtet und sehr zellreich; auf den tieferen Schichten zeigt sie bedeutend geringeren Reichtum an diffus eingestreuten Zellen und einen mehr

homogenen Aufbau gegen die Ventrikelseite der Klappe zu, deren oberflächliche Schicht hier in den Tumor übergeht. Auf der Aortenseite ist die Schichtung der Klappe unverändert. Die Ventrikelseite der kolbigen Verdickung trägt einige haarförmige kurze Erhebungen, welche sich auch schon im Stroma der Klappenverdickung als konzentrisch geschichtete, quer oder längs getroffene stark rot oder bläulich gefärbte, kernfreie cylindrische Bildungen erkennen lassen und im ganzen den gleichen Aufbau zeigen wie die peripheren Fädchen des Papilloms dieser Herzklappe.

Im Elastinpräparat (Figur 2) sieht man auf der Ventrikelseite in der wandständigen Hälfte der rechten Aortenklappe einen stark gefärbten breiten Streifen von elastischem Gewebe, der sich gegen die Peripherie zu mehr und mehr auffasert. In den breiten Stiel des papillomatösen Tumors gehen stellenweise zahlreiche elastische Fasern über, welche teils zu stärkeren Bündeln vereinigt, teils vereinzelt als feinste Fäserchen in oft geschlängeltem Verlaufe nach der Peripherie des papillomatösen Tumors zu verfolgen sind und meist im Stiel in den Bingewebssträngen zwischen den axialen zylindrischen Gebilden verlaufen, in den Papillen aber nahe der Oberfläche derselben längsverlaufende Streifen bilden. Während also die Fasern mehr an der Peripherie der Papillen zu treffen sind, sehen wir in den axialen Strängen sowohl innerhalb des Stieles, als auch in den peripheren Papillen der Geschwulst im Elastinpräparat dunkelgefärbte krümelige Massen, welche aus feineren oder gröberen Körnchen zusammengesetzt sind. Diese bilden unregelmässige Häufchen, deren grösste Ausdehnung im Längsschnitte meist senkrecht zur Papillenachse verläuft, und welche somit eine unregelmässige Querstreifung der Papillen hervorrufen. Diese Schollen sind an vielen Stellen nur locker angeordnet, so dass ihre Struktur deutlich zu erkennen ist. An anderen Orten stehen sie so dicht, dass sie dunkle strukturlose Massen bilden. An manchen Stellen der Papillenquerschnitte ist deutlich zu sehen, dass in den zentralsten Partien der Achsenstränge in der Regel diese körnigen Massen fast oder gänzlich fehlen und mehr peripher gelagert sind, so dass auf manchen Querschnitten das Bild eines Ringes zu sehen ist von dichter dunkler Färbung. An anderen Stellen wiederum zeigt der ganze Achsenstrang das Aussehen eines dunklen strukturlosen wurmförmigen Gebildes.

Wenn wir einzelne besonders günstige Stellen mit der Immersion betrachten, so sehen wir hier zwischen scholligen Körnchenmassen auch feine elastische Fäserchen. Beide Sorten von Gebilden färben sich in gleicher Weise, sowohl im Weigertschen Elastinpräparat als auch mit Orcein und durchflechten und berühren sich gegenseitig unregelmässig. Eine strenge Sonderung und Abgrenzung der beiden Gewebe ist auch darum nicht überall möglich, weil einzelne typische, elastische Fasern in ihrem Verlaufe direkt einen Übergang zeigen in Streifen, die aus einzelnen Körnchen bestehen.

Aus diesen Verhältnissen glaube ich folgende Schlüsse ziehen zu dürfen: Die mehr an der Papillenperipherie in den Tumor aufsteigenden elastischen Fasern zeigen eine nach den Zentren der papillomatösen Gebilde und nach der Peripherie des Tumors zunehmende Entartung, welche sich darin äussert, dass dieselben in einzelne Körnchen zerfallen, welche stellenweise wiederum zu strukturlosen Massen konfluieren.

Erwähnenswert scheinen mir hier noch folgende Beobachtungen: erstens dass ein Teil der oberflächlichen Papillen des elastischen Gewebes vollständig entbehrt und zwar besonders in derjenigen Partie des Tumors, welche der Klappenoberfläche anliegt, also dort, wo die Klappenperipherie den Stiel überragt; und ferner die Beobachtung, dass gerade zu denjenigen Papillen, deren Achsen am meisten körnige Massen enthalten, am reichlichsten elastische Fasern aufsteigen.

Die linke Klappe zeigt ein ähnliches Verhalten des elastischen Gewebes. Dasselbe ist auch in der Klappenperipherie sehr aufgelockert. Die einzelnen kleinen Papillen zeigen auf Querschnitten dieselben konzentrisch angeordneten blauen Schollen im Elastinpräparat wie die Papillen der rechten Klappe.

Das van Gieson präparat zeigt im grossen und ganzen dieselben Verhältnisse, wie wir sie schon beschrieben haben. Auch hier zeigen die körnigen Massen der Papillenachse da und dort leichte Blaufärbung. In der Hauptsache aber ist die Grundsubstanz des Tumors hochrot gefärbt und nur die, wie oben beschrieben, vereinzelt an der Peripherie der äussersten Papillen zu findenden zellreichen, homogenen Gewebspartien zeigen eine schwache bläuliche Färbung.

Im Thioninpräparat ist der Tumor überall gleichmässig blau gefärbt und zeigt nirgends eine violette oder rötliche Tinktion.

Im Bereich des Tumors und der Klappen lassen sich nirgends Gefässe nachweisen.

Im dritten Falle handelt es sich um eine 53jährige Frau. Die Sektion (Prof. Hedinger, S. 356, 1905, Pathol. Institut Bern) ergab folgenden Befund: Carcinoma oesophagi mit Perforation in den rechten Bronchus. Putride Bronchitis. Lobuläre Pneumonie mit multiplen Abszessen. Chronische Pneumonie des rechten Unterlappens. Pleuritis purulenta dextra.

Herz klein, 265 g schwer, von guter Konsistenz. Auf der Ventrikularfläche des langen Mitralsegels und an der Basis der Aortenklappen geringes Atherom. Die Muskulatur der beiden Ventrikel zeigt gute Farbe und Transparenz; Dicke der Muskulatur des rechten Ventrikels 3 mm, des linken Ventrikels 8—9 mm.

An der Ventrikelseite der im übrigen glatten und zarten linken Klappe der Pulmonalis sitzt ein papillomatös gebauter Tumor. Sein Durchmesser beträgt 6 mm und er erhebt sich ca. 4 mm über das Niveau der Klappe. Der Tumor sitzt der Klappe breit auf, an der Stelle des Nodulus Arantii etwas mehr nach rechts hin. Die Ansatzstelle beginnt in der Mitte 3 mm unterhalb des freien Klappenrandes und endigt ca. 4 mm von der Basis der ca. 11 mm breiten Klappe entfernt. Gegen den freien Klappenrand zu ist der Tumor mehr kompakt, sein Ansatz ist stielartig verjüngt und der Tumor überragt linsenförmig die Klappe um 2 mm.

Nach der Basis der Klappe zu ist der Tumor mehr und mehr in einzelne Zotten aufgespalten, welche nach dem Rande zu an Länge und Dicke abnehmen und die Ansatzstelle kaum überragen. Der Ursprung des Tumors ist hier ca. 7 mm breit und die einzelnen Zotten sind in der Mitte etwas mehr gegen den Klappenursprung vorgeschoben. Der Tumor ist mässig transparent, von weicher Konsistenz und blassroter Farbe.

Die übrigen Klappen zeigen keine Veränderung, nur die linke hintere Pulmonalklappe zeigt am Nodulus und unterhalb desselben auf der Klappenmitte einige kaum 1 mm lange dünne Fädchen. Die Klappe mit der papillomatösen Geschwulst wurde unter Mitnahme eines Teiles der Wandung des Conus arteriosus in Celloidin eingebettet, in 15 bis 20 μ dicke Schnitte zerlegt, von denen jeder 7. bis 10. Schnitt mit Hämalaun und Eosin gefärbt wurde.

Das mikroskopische Bild zeigt folgende Verhältnisse (Fig. 3):

Die Klappe ist im ganzen zart. In der Umgebung des Ursprungs des Tumors, besonders gegen den freien Rand der Klappe zu, an dem sie vom Tumor überragt wird, sind die Schichten der Ventrikelfläche ziemlich stark verdickt, hauptsächlich zeigen die tieferen strefigen, zellärmeren Partien derselben eine wesentliche Verbreiterung. Die Klappenschichten sind im ganzen ziemlich zellreich. An der gegen die Pulmonalis zu gelegenen Fläche der Klappe zeigen die oberflächlichen Schichten in der Höhe, welche dem Ansatz des Tumors entspricht und in der Gegend der Klappenbasis je eine faltige Verdickung. Auf den Schnitten sehen wir, dass wir es auch hier mit zwei grösseren papillomatösen Exkreszenzen zu tun haben, welche dicht nebeneinander aus der verdickten Klappe entspringen. Der Stiel des distalwärts stehenden Gebildes ist nur etwa 0,7 mm breit, während der dicht daneben proximalwärts aus der Klappe entspringende Tumor mit einer ca. 2 mm breiten Basis der Klappe aufsitzt.

Die beiden Gebilde stehen besonders in ihren peripheren Papillen so dicht aneinander, dass sie auf den meisten Schnitten den Eindruck eines einzigen Tumors machen, der sich in seinen dem freien Klappenrande nahen Partien ca. 4 mm über das Klappenniveau erhebt, an dem nach der Klappenbasis zu sehenden Ende jedoch allmählich bis zum Niveau der Klappe abfällt. Der Hauptsache nach teilen sich die stielartigen basalen Partien des Tumors ca. 1 mm über dem Klappenniveau in zahlreiche ungefähr 0,2 mm breite Fädchen, welche in ziemlich unregelmässigem Verlaufe im ganzen senkrecht zur Klappenoberfläche angeordnet sind.

Auf einzelnen Präparaten sehen wir, dass aus der verdickten Bindegewebsschicht der Klappe zahlreiche Fasern mit dazwischen liegenden länglichen Kernen in den Stiel des Tumors aufsteigen. Diese bilden bei ihrem Eintritt in den Stiel zum Teil stärkere Bündel, fasern sich jedoch bald auf, um als zarte Stränge bis in die peripheren Papillen zu ziehen. Der Hauptsache nach zeigt sich der kompakte Stiel in zahlreiche zylindrische Gebilde aufgeteilt, welche sich nach der Peripherie hin als axiale Stränge in die Papille fortsetzen. Diese auf den Schnitten teils quer, teils längs getroffenen Bildungen bestehen aus einer stellenweise ganz fein gestreiften, fast homogenen Grundsubstanz, welche im Hämalaun-Eosinpräparat in der Peripherie etwas stärker als in den zentralen Partien hellrot gefärbt ist. Auf Querschnitten zeigen diese Gebilde eine konzentrisch angeordnete Streifung, deren Fasern zum Teil im van Gieson-Präparat einen bläulichen Ton aufweisen. In den Längsschnitten herrscht meist eine Längsstreifung vor, teilweise ist allerdings auch eine unregelmässige Querstreifung zu erkennen. Diese axialen Stränge sind sowohl im Stiele als auch in den peripheren Papillen meist vollständig kernlos; nur an einzelnen Stellen sehen wir darin einzelne gut gefärbte spindelförmige und runde Zellkerne. Wie schon erwähnt, sind diese homogenen Stränge voneinander getrennt durch auf

Querschnitte netzartig angeordnete Bindegewebsstreifen, welche ziemlich zahlreiche spindel- und sternförmige Zellen enthalten und an einzelnen Stellen kleine Lymphozytenansammlungen zeigen. Es lässt sich nachweisen, dass diese Bindegewebsstreifen die Fortsetzungen der aus der Klappe aufsteigenden Faserbündel sind.

An der Übergangspartie der verdickten Klappe in den Stiel des Tumors ist über dem streifigen Klappengewebe zwischen diesem und dem Oberflächenendothel eine homogene, glasige Gewebsschicht gelagert, die sich im Hämalaun-Eosinpräparat hellbläulich färbt; diese zeigt stellenweise grosse Ähnlichkeit mit der Basalmembran eines geschichteten Flimmerepithels. Im ganzen ist sie von sehr ungleicher Dicke. So ist sie sowohl auf der Klappenoberfläche als auch über der Basis des Tumors nur relativ dünn; stellenweise am Stiel sogar nicht deutlich nachzuweisen. An anderen Stellen dagegen, besonders an der Oberfläche der peripheren Papillenausläufer wächst diese Schicht zu einer grösseren Mächtigkeit an, so dass sie an diesen Stellen einen wesentlichen Bestandteil des Gebildes ausmacht. In diesen Partien ist die Struktur der Schicht deutlich zu erkennen.

Sie ist im Hämalaun-Eosinpräparat auch hier blassbläulich gefärbt und zeigt eine unregelmässig verwaschene Streifung, welche parallel der Papillenoberfläche verläuft. Die Schicht enthält zahlreiche grosse bläschenförmige Zellen mit meist etwas exzentrisch gelagerten chromatinreichen rundlichen Kernen. An einzelnen Stellen sind die Kerne auch etwas grösser und zeigen eine lockere Anordnung des Chromatins, so dass sie im Hämalaun-Eosinpräparat heller erscheinen. Der Protoplasmahof bildet meist ein regelmässiges, nach aussen scharf abgegrenztes Oval und unterscheidet sich durch seine Form meist gut von den mehr in Spitzen ausgezogenen Endothelzellen. Das Protoplasma selbst färbt sich im Hämalaun-Eosinpräparat blassrötlich und mit der Immersion können wir in demselben stellenweise eine undeutliche Granulation nachweisen. Über der eben beschriebenen Schicht liegt ein einschichtiger Endothelbelag, dessen spindelförmige chromatinreiche Zellkerne sowohl überall auf der Oberfläche des Stieles als auch über den verdickten Partien der Klappe deutlich zu sehen sind. In den peripheren Papillen sind die Kerne der Endothelien meist etwas grösser, von ovaler Form, und zeigen stellenweise ein lockeres Chromatingerüst. Das Protoplasma der Zellen zeigt hier oft deutlich drei Fortsätze, von denen zwei der Oberfläche parallel liegen, während der dritte sich senkrecht zur Oberfläche in die unter dem Endothel liegende Schicht einsenkt. Da in den peripheren Papillen die Zellkerne des Endothels denjenigen der darunter liegenden Schicht oft sehr ähnlich sehen, so kommen hier und da Bilder zustande, die an ein mehrschichtiges Endothel erinnern. In einzelnen Präparaten sehen wir, der Oberfläche peripherer Papillen eingelagert, riesenzellartige Bildungen. Diese bestehen aus grossen bläschenförmigen Kernen mit feingranulierter, ziemlich blass sich färbender Chromatinsubstanz, welche zu 5—10 in einen rundlichen Haufen dicht nebeneinander gelagert und von einem gemeinsamen blassbläulich sich färbenden Protoplasmahofe umgeben sind.

Die feinsten Ausläufer der Papillen sind meist nur von der homogenen oberflächlichen Schicht, welche hier auffallend zellreich ist, und von dem dieselbe bedeckenden Endothel gebildet, wobei beide Schichten hier, wie schon erwähnt, meist nicht scharf voneinander abzugrenzen sind.

Neben den Haupttumoren etwas nach dem fixen Rande der Klappe zu, entspringen von der verdickten Klappe auf einzelnen Präparaten sichtbar noch einige kleinere papillomatöse Gebilde, welche teils in ihrem Aufbau den Haupt-

tumoren vollständig entsprechen, teils, wie wir es bei den äussersten Spitzen der ersteren gefunden haben, nur vom Endothel und der darunter liegenden homogenen Schicht gebildet sind.

Im Elastinpräparat sieht man die elastischen Fasern der Ventrikelfläche der Klappe in der Umgebung der Ursprungsstelle der Tumoren ziemlich stark auseinander gesplittert. Während in der ganzen Partie das nach der Klappenmitte zu gelegene kompakte elastische Faserbündel nur eine geringgradige Aufsplitterung zeigt und sich überall bis in die distalen Klappenpartien ununterbrochen verfolgen lässt, so zeigen die elastischen Fasern der verdickten nach der Klappenoberfläche zu gelegenen Schicht ein vom Normalen abweichendes Verhalten.

Viele Fasern zeigen einen stark serpentinenartig gewundenen Verlauf; die meisten lassen sich nur auf eine kurze Strecke weit verfolgen. Die Hauptmasse der Schicht ist hier eingenommen von ganz kurzen, dünnen Fäserchen und von teils in der Richtung der elastischen Fasern verlaufenden, teils ganz unregelmässig angeordneten grösseren und kleineren körnigen Massen, welche sich in derselben Weise färben, wie die elastischen Fasern. An den Fusspunkten der Tumoren biegen zahlreiche Fasern, teils zu stärkeren Bündeln vereinigt, teils vereinzelt von ihrer bisherigen Richtung in einem rechten Winkel ab und steigen in den Stiel des betreffenden papillomatösen Gebildes. Im Stiele des Tumors können wir manche dieser elastischen Fasern auf ihrem Verlaufe neben den erwähnten quer- und längsgeschnittenen axialen Bildungen vorbei bis in die peripheren Papillen verfolgen, in deren oberflächlichsten Schichten stellenweise noch zahlreiche feine Fäserchen zu erkennen sind, die sich aber mehr und mehr verlieren. Auch hier gehen stellenweise die elastischen Fasern über in feinkörnige Massen, die in der Richtung des Faserverlaufes angeordnet sind. Grössere Partien des Gebildes, besonders manche peripheren Papillen sind vollständig frei von Gewebe, das sich im Weigertschen Elastinpräparat blauschwarz färbt. Die axialen zylindrischen Gebilde zeigen an manchen Stellen, sowohl im Stiel als auch in den peripheren Papillen, auf dem Querschnitte ziemlich unregelmässige konzentrisch angeordnete, im Weigertschen Elastinpräparate blauschwarze Streifen, welche teils aus kleinsten Fäserchen, teils aus feinen Körnchen bestehen. Auf den Längsschnitten der axialen Gebilde sind diese Streifen mehr in deren äusseren Schicht gelegen, jedoch sehr unregelmässig angeordnet; auch hier bestehen sie teils aus spiralig verlaufenden, längeren oder kürzeren Fäserchen, teils aus körnigen Massen. An manchen Stellen sehen wir ausserdem sowohl in den axialen Strängen des Stieles als auch in den peripher gelegenen Papillen auf den ersten Blick ausserordentlich auffallende dunkelblaue Gebilde, welche zum Teil den ganzen axialen Strang ausfüllen, zum Teil nur an dessen Peripherie einen dicken Streifen bilden mit unregelmässig wolkigen Konturen.

Auf Querschnitten der axialen Stränge weist in manchen Fällen der konzentrische blaue Streifen auf der einen Seite eine starke Verdickung auf, so dass siegelringähnliche Bilder zu sehen sind. Mit den beschriebenen feineren Streifungen stehen diese Massen in engstem Zusammenhang und an vielen Stellen sehen wir die feineren Gebilde allmählich in die homogenen, blauschwarzen Partien übergehen.

Ein Präparat wurde mit Orcein gefärbt; es zeigt dieselben Verhältnisse wie das Weigertsche Elastinpräparat.

Im van Giesonpräparat sehen wir einen Teil der von den Klappen in den Tumor einstrahlenden Fasern hochrot gefärbt. Wie die im Tumor verlaufenden Fasern, so zeigen auch die axialen kernarmen Stränge eine hochrote

Färbung. An einzelnen Stellen sehen wir in ihrer Peripherie diffus hellgraubläulich gefärbte Partien, welche zum Teil konzentrisch um den Achsenmittelpunkt angeordnete Ringe bilden.

Die oberflächlich den Papillen aufgelagerte subendotheliale homogene zellreiche Schicht zeigt in diesem Präparat eine teils nur sehr schwache, teils etwas stärkere hellbläulichviolette Färbung. Die periphersten Papillen, welche ganz aus der letzterwähnten Schicht aufgebaut scheinen, zeigen zum Teil im Zentrum vereinzelte, unregelmässig verlaufende Fasern.

Im Thioninpräparat zeigen alle Schichten eine gleichmässige hellblaue Färbung, nirgends zeigt sich eine rötliche Tinktion. Auf keinem der durchgesehenen Präparate sind weder in der Klappe noch im Bereich des Tumors Gefässe zu sehen.

Wenn wir die Ergebnisse dieser Untersuchungen kurz zusammenfassen, so haben wir es mit drei papillomatös gebauten Gebilden zu tun, welche alle in ihrer grössten Ausdehnung die Länge von 1 cm nicht überschreiten.

Sie sitzen alle drei an einer Semilunarklappe und zwar in Fall I und III am Schliessungsrand der rechten und der linken Pulmonalklappe, im Fall II am freien Rande der rechten Aortenklappe. Ihren Ursprung nehmen alle drei Tumoren von der Ventrikelschicht der Klappe, deren tiefere Partien zahlreiche Bindegewebsfasern und elastische Fasern in den Tumor senden. Der Hauptsache nach besteht der erste Tumor aus fibrillärem Bindegewebe und reichlichen unveränderten elastischen Fasern. Der zweite und dritte Tumor zeigen einen vom ersten abweichenden Aufbau, indem beide nur an der Peripherie der Papillen fibrilläres Bindegewebe und unveränderte elastische Fasern, im Inneren dagegen kernlose homogene Massen und zerfallenes elastisches Gewebe zeigen.

In allen drei Tumoren finden wir zwischen dem Bindegewebe an einzelnen Stellen stärkere Zellanhäufungen. Alle drei Tumoren sind von einem einschichtigen Endothel überzogen. Unter dem Endothel finden wir in den beiden letzten Tumoren stellenweise eine homogene zellreiche Schicht, welche besonders in Fall III stark ausgebildet ist.

In allen drei Fällen sind sowohl die Klappen als auch die papillomatösen Exkreszenzen vollständig gefässlos. Während wir im Fall I einen einzelnen zirkumskripten Tumor vor uns haben, so haben wir es in den beiden anderen Fällen jedesmal mit zwei nebeneinander stehenden Tumoren zu tun. In diesen Fällen finden wir auch teils in der Umgebung der Exkreszenzen, teils auf anderen Klappen kleine fädige Gebilde von demselben Aufbau wie der Tumor. Die Klappen selbst zeigen in allen drei Fällen mit Ausnahme der Ursprungsstelle des Tumors keine wesentlichen Veränderungen. In den Fällen I und III finden sich

sehr leichte, im Fall II dagegen stärkere Zeichen von Arteriosklerose der Aorta. Im ersten Falle handelt es um eine jugendliche Person, im zweiten und dritten Falle um eine 70- resp. 50jährige Patientin.

Am meisten Ähnlichkeit zeigen diese drei Tumoren mit denen der von Ribbert beschriebenen Klappengeschwülstchen, sowie mit denen von Reitmann, Curtis und Djewitzky.

Ribbert und Kesselring beschreiben drei kleine gallertig durchscheinende dünngestielte Tumoren von stark zottigem Aufbau.

Der erste derselben hatte eine Breite von 7 und eine Höhe von 3—4 mm und sass der Tricuspidalklappe mit einem 1 mm breiten Stiele auf. Mikroskopisch bestehen die Zotten aus homogenem leichtfaserigem Gewebe mit bipolaren und multipolaren Zellen, welche an einzelnen Stellen reichlich, an anderen Stellen sehr spärlich vertreten sind. An der Abgangsstelle des Tumors sind die subendotheliale und die darauffolgende bindegewebige Schicht der Klappe stark verdickt und leicht myxomatös verändert; aus der letzteren steigen zahlreiche faserige Bindegewebszüge als axiale Stränge in die Papillen des Tumors auf. Das papillomatöse Gebilde ist überall von Endothel bedeckt.

Der Tumor ist vollständig gefässlos. Auch in den Klappen sieht man nirgends Gefässneubildungen oder andere Zeichen von Endokarditis. Dicht neben dem Tumor sass auf der Klappe ein kleines, ähnlich gebautes, von dem ersten nur schwer abzugrenzendes Geschwülstchen.

Im zweiten Fall von Ribbert ist die Geschwulst ähnlich aufgebaut und sitzt ebenfalls auf der Tricuspidalklappe; sie ist jedoch etwas kleiner, deutlich gestielt und neben derselben zeigen sich einzelne direkt aus der Klappe selbst hevorgehende Zotten. Mikroskopisch zeigt dieses Geschwülstchen einen fibrillären jedoch stellenweise auch deutlich myxomatösen Bau. Der überall den Tumor bedeckende Endothelbelag besteht aus auffallend grossen protoplasmareichen Zellen, ist jedoch überall einschichtig.

Der dritte von Ribbert beschriebene Tumor hat seinen Sitz auf der Ventrikularfläche der Pulmonalklappe, er ist viel kleiner als die zwei anderen, nämlich $1^1/_2$ mm breit und 1 mm hoch und zeigt ebenfalls in seiner nächsten Umgebung direkt aus der Klappe entspringende kleine Zotten. Bei diesem Tumor ist im mikroskopischen Bilde die subendotheliale Klappenschicht besonders verbreitert und ihr Übergang in die Grundsubstanz sowohl des Tumors als auch der einzeln entspringenden Zotten deutlich. Sie besteht aus einer leichtstreifigen Grundsubstanz, in welche ziemlich reichlich gut entwickelte Kerne eingestreut sind. Auch dieser Tumor war überall deutlich vom Endothel überzogen.

Die Herzklappen zeigten bei Ribbert in diesen drei Fällen am Ursprung der Tumoren eine wesentliche Verdickung, besonders der subendothelialen und der darunter liegenden bindegewebigen Schicht, die sich allmählich in die Umgebung verlor, und hier und da etwas vermehrten Kernreichtum, jedoch nirgends Gefässneubildungen oder sonstige Spuren einer abgelaufenen Entzündung. —

Eine grosse Ähnlichkeit mit den von mir beschriebenen Tumoren weist auch der Fall von Reitmann auf. Reitmann fand bei der Sektion eines 74jährigen Mannes, der infolge einer Thrombose der Arteria fossae sylvii sinistra an Pneumonie gestorben war, auf der linken vorderen Pulmonalklappe einen „ca. erbsengrossen" Tumor. Dieses eiförmige Knötchen sass an einem dünnen Stiel dem Nodulus Arantii auf und zeigte einen papillomatösen Aufbau. Mikroskopisch besteht dieser Tumor aus kernarmem Bindegewebe, welches stellenweise im Grundstock des Papilloms fibrilläre Struktur und im Hämalaun-Eosinpräparat eine starke Rotfärbung zeigt; an anderen Stellen dagegen, besonders in der Peripherie der Zotten mehr und mehr eine homogene Beschaffenheit und, wie sich bei Behandlung mit Eosin zeigt, eine verminderte Färbbarkeit aufweist. Reitmann hält dies für eine hyaline Degeneration des Bindegewebes. Der Tumor ist überall von Endothel bekleidet, welches sich durch die Höhe seiner Zellen und die unregelmässige Form seiner Kerne vom normalen Herzendothel unterscheidet. Stellenweise sind Mehrschichtigkeit des Endothels, Kernteilungsfiguren und einzelne endotheliale Riesenzellen nachweisbar. Auch dieser Tumor ist vollständig gefässlos. Die Klappe selbst zeigt in der Umgebung des Ansatzpunktes des Stieles eine Auflösung in unregelmässig verlaufende Fibrillen und eine stärkere Färbbarkeit mit Hämatoxylin.

Als fünften Fall möchte ich einen papillomatösen gefässlosen Tumor der Mitralklappe anführen, der von Curtis beschrieben worden ist.

Bei der Sektion einer 83jährigen Frau fand Curtis am Herzen neben alten endokardialen Verdickungen in der Mitte der Vorhofsfläche der Mitralklappen einen rötlichen, transparenten Tumor von der Grösse und Form einer halben Kirsche und von tiefgreifendem papillärem Aufbau. Mikroskopisch bestand derselbe ebenfalls aus einer homogenen, zum Teil von feinen Fasern durchzogenen Grundsubstanz mit zahlreichen unregelmässig geformten und runden Zellen mit schlecht färbbaren Kernen. Der Tumor war von Endothel bedeckt. Gefässe fehlten auch in diesem Gebilde.

Über das Verhalten der verschiedenen Klappenschichten ist nichts

bemerkt. Curtis hält diesen Tumor möglicherweise für ein Übergangsstadium einer auf Entzündung beruhenden Bildung.

Auch ein Papillom der Aortenklappen ist in der neuesten Literatur beschrieben.

Djewitzky fand nämlich bei der Sektion eines 38jährigen Mannes, der an Sepsis gestorben war, als zufälligen Nebenbefund auf der mittleren, sonst zarten Aortenklappe etwas nach links vom Nodulus Arantii eine ca. erbsengrosse warzige Exkreszenz.

Die mikroskopische Untersuchung zeigte, dass wir es mit einem papillomatös gebauten Gebilde zu tun haben, welches mit seinem kurzen Stiel aus der verdickten subendothelialen Klappenschicht entspringt. Der Stiel zeigt vorwiegend faseriges, aus der Klappe aufsteigendes Bindegewebe, welches sich in die zentralen Partien der Papillen fortsetzt. Die Papillen bestehen hauptsächlich aus feinem netzförmigem Grundgewebe, welches vereinzelte Sternzellen und an der Peripherie zahlreiche rundliche Zellen mit grossen meist exzentrisch gelegenen Kernen enthält. Das ganze Gebilde ist von unverändertem Klappenendothel überzogen. Im Weigertschen Elastinpräparat zeigt sich die Elastica der Ventrikelseite unter dem Tumor etwas auseinandergefasert und sendet einzelne Fasern in den Tumor. Letztere sind an verschiedenen Stellen zwischen den Bindegewebsfasern der Papillen als dünne Fäserchen nachzuweisen. Weder in der Klappe noch im Tumor wurden Gefässe gefunden.

Alle diese Tumoren, sowohl die aus der Literatur angeführten als auch die drei von mir neu beschriebenen, zeigen eine weitgehende Ähnlichkeit. Sie gehen aus einer Verdickung der oberflächlichen Klappenschichten hervor, zeigen einen papillomatösen Aufbau. Sie bestehen alle aus einem vorwiegend homogenen gefässlosen Bindegewebe und sind sämtlich von Endothel überzogen.

Einen weiteren gefässlosen Klappentumor fand Debove bei der Sektion einer 64jährigen Frau, bei der die anatomische Diagnose im übrigen auf Osteomalacie und Bronchitis lautete. Der Tumor sass auf der Vorhofsfläche der Mitralklappe; er kann den bis jetzt angeführten Tumoren nur bedingungsweise beigezählt werden, da eine genaue Beschreibung nicht vorliegt. Debove berichtet nur, dass der Tumor kirschgross gewesen sei und der Klappe an einem kurzen Stiel aufgesessen habe; die mikroskopische Untersuchung habe einen Aufbau aus Schleimgewebe ergeben.

Dieser Gruppe von Geschwülsten scheint auch der von Simmonds kürzlich im ärztlichen Verein zu Hamburg demonstrierte Fall anzugehören. Es handelt sich um ein fibrös gebautes papilläres erbsen-

grosses Gebilde von der Innenseite einer Aortenklappe einer 62jährigen Frau.

Es finden sich in der Literatur ausser den schon angeführten noch weitere vier Fälle von Herzklappenmyxomen, welche sich aber von den ersteren durch ihren Gehalt an Blutgefässen unterscheiden.

Am meisten Ähnlichkeit mit den erwähnten gefässlosen Tumoren bietet noch der Fall von Guth. Dieser fand bei einer 54jährigen, an Magenkarzinom gestorbenen Frau auf der Vorhoffläche des Scheidewandzipfels des Tricuspidalis einen bohnengrossen graurötlichen Tumor, der der Klappe mit breitem Stiele aufsass und einen villösen Bau zeigte. Im übrigen war das Endokard der Herzklappen überall zart. Im mikroskopischen Bilde zeigten die dünnen, langen Zotten ein zellarmes homogenes, stellenweise leicht streifiges Gewebe, das sich mit Eosin und Hämatoxylin blass färbte und nirgends grösseren Zellreichtum oder narbige Veränderungen aufwies. An einzelnen Stellen waren feine Blutgefässe zu sehen. Die Oberfläche der Zotten war überall von wohlgebildetem Endothel überzogen.

Wesentlich anders ist der Tumor beschaffen, den Ribbert in der Geschwulstlehre als vierten Fall erwähnt, und den Kesselring näher beschrieben hat.

Es handelt sich ebenfalls um einen zufälligen Sektionsbefund. Die Exkreszenz hatte eine rundliche Gestalt, 3 mm Durchmesser und sass der Tricuspidalklappe auf.

Im mikroskopischen Präparate zeigte die subendotheliale Schicht der Klappe, auf welcher der Tumor sass, in ihrem Gewebe viele Gefässchen und vereinzelte Lymphozyten. Diese Schicht umgab schalenartig das fast homogene Gewebe des Tumors, welches vereinzelte längliche und runde Zellen aufwies. Das Innere des Tumors zeigte zahlreiche, von der Basis aus eindringende Kapillaren, grössere Gefässe, solide Endothelstränge und freie Blutaustritte. Über dem Tumor war kein Endothelbelag nachweisbar.

Die beiden folgenden Fälle aus der Literatur zeigen ähnliche Verhältnisse. Leonhardt fand bei der Sektion eines 22jährigen Dienstmädchens, das an Phthisis pulmonum starb und bei dem intra vitam an der Herzspitze ein systolisches und präsystolisches Geräusch wahrgenommen worden war, folgende Veränderungen am Herzen: Das im ganzen vergrösserte Herz sehr schlaff, rechter Ventrikel hypertrophisch und dilatiert, rechter Vorhof erweitert, linker Ventrikel nicht verändert, linker Vorhof erweitert. Mitralklappen miteinander in ihrem ganzen Umfange verwachsen, bilden einen starren Ring, der nur einen schmalen,

für den Finger undurchgängigen Spalt frei lässt. Auf der Vorhofseite des hinteren lateralen Klappensegels sitzt ein weicher rötlicher Tumor von unregelmässig kugeliger Gestalt und glatter Oberfläche, der einen Durchmesser von ca. 5 mm aufweist. Die mikroskopische Untersuchung ergab eine narbige Verdickung des freien Klappenrandes und zahlreiche Gefässe in der mittleren Klappenschicht. Der Tumor selbst zeigte ein Gerüst von Bindegewebsfasern und zahlreiche, zum Teil erweiterte Gefässe, zwischen denen sich eine fast homogene, feinstreifige Grundsubstanz befand mit unregelmässig verteilten spindel- und sternförmigen Zellen und Lymphozyten. Diese Grundsubstanz gab deutliche Mucinreaktion. An der Peripherie waren im Gewebe einzelne freie Erythrozyten und reichlich freies hämatogenes Pigment in Schollen abgelagert. An der äussersten Oberfläche war die Exkreszenz von einer feinen bindegewebigen Hülle umgeben, welche vom Endothel überzogen war. Ausser in den Wandungen der Gefässe zeigte der Tumor keine elastischen Fasern.

Der Fall von Steinhaus endlich zeigte bei einem 19jährigen an Pneumonie verstorbenen Manne auf dem hinteren Aortensegel, das am Rande endokarditische Veränderungen aufwies, eine kugelige Exkreszenz, welche 5 mm im Durchmesser mass und nahe der Ursprungsstelle der Klappe auf der Ventrikelseite derselben breitstielig aufsass.

Auch bei dieser Exkreszenz zeigte das mikroskopische Bild zahlreiche zum Teil mit mehrschichtigem Endothel versehene Kapillaren und solide Endothelstränge in einem myxomatösen Gewebe, das auch unregelmässige Lymphozytenansammlungen, frische Blutungen und Ablagerungen von Blutpigment aufwies. Steinhaus bezeichnet das Gebilde als Myxangioma hypertrophicum.

Diese letzterwähnten drei Tumoren weichen in ihrem ganzen Aufbau erheblich von den Klappenpapillomen ab; auf ihre Deutung soll später noch näher eingegangen werden. Dagegen scheint mir eine Arbeit hier noch erwähnenswert und im stande, uns bei einer wichtigen Beurteilung unserer Papillome behilflich zu sein.

Im VI. Band der Wiener medizinischen Wochenschrift bringt Lambl unter dem Titel „Papilläre Exkreszenzen an den Semilunarklappen der Aorta“ die Abbildung eines papillomatösen Gebildes, welches sehr an unsere Papillome erinnert.

Lambl beschreibt hier feinfädige Gebilde, welche teils einzeln, teils in Büscheln oder Pinseln, teils am freien Rande, teils an den halbmondförmigen Leistchen oder am Nodulus Arantii der Aortenklappen zu finden seien und zwar besonders häufig am hinteren Segel. Die

mikroskopische Untersuchung, welche Lambl, wie er schreibt, ohne feinere Präparation oder Behandlung mit Reagenzien vornahm, ergab einen Aufbau der Zotten aus einer homogenen hyalinen Zentralachse, welche stellenweise spiralig gewundene, aus dem Klappenbindegewebe aufsteigende Fasern enthielt. An anderen Stellen fand Lambl auch scharf doppelt konturierte Zentralzylinder. Innerhalb dieser hyalinen Grundsubstanz waren stellenweise diffus zerstreute Pigment- und Körnerhaufen, seltener Kolloidkörner und Kreidekugeln zu beobachten. Die Zotten waren von einer einschichtigen Endothelschicht bedeckt. Am distalen Ende der Zotten fanden sich Anhäufungen von rundlichen „noch nicht differenzierten Zellmassen".

Solche Gebilde fand Lambl mindestens in 2% der 1000 hierauf untersuchten Leichen. Lambl gibt an, dass in manchen Fällen zugleich Atheromatose bestand, in anderen dagegen fehlte. Diese Klappenexkreszenzen fand er am häufigsten bei 50- bis 60Jährigen, in einzelnen Fällen aber sollen sie auch schon vor dem 30. Lebensjahre vorkommen.

Luschka beobachtete ebenfalls diese zarten Villositäten, die an den leistenförmigen Vorsprüngen der inneren Seite der Aortenklappen häufig und ohne alle weiteren Alterationen vorkämen; er beschreibt auch eine, wie er sagt, seltener zu beobachtende ähnliche Exkreszenz der Pulmonalklappe. Aus der kurzen Beschreibung von Luschka geht hervor, dass dieses letztere Gebilde einen unseren Tumoren der Pulmonalklappe ähnlichen Aufbau besessen hat.

Königer erwähnt beiläufig diese Exkreszenzen und beschreibt einen Fall von einer besonders schön ausgebildeten grösseren papillären Exkreszenz des Nodulus einer Aortenklappe. Diese besass einen Durchmesser von 4 mm und zeigte eine schöne Ausbildung der subendothelialen protoplasmareichen Zellen. Er hält diese Gebilde im ganzen für physiologisch und geht nicht näher auf ihr Vorkommen ein.

Ich habe nun an dem Leichenmaterial, das innerhalb eines Vierteljahres zur Sektion kam, auf diese Lamblschen Exkreszenzen der Aortenklappen geachtet und eine grössere Anzahl derselben einer genaueren mikroskopischen Untersuchung unterworfen mit der Absicht, erstens die Ähnlichkeit dieser Exkreszenzen mit den papillösen Tumoren der Klappen zu prüfen, zweitens über die Entstehung und Bedeutung dieser Exkreszenzen näheren Aufschluss zu erhalten und dadurch vielleicht auch zu einer richtigen Deutung der papillomatösen Tumoren zu gelangen.

Bevor ich zur Beantwortung dieser Fragen schreite, will ich die Beschreibungen der von mir untersuchten Lamblschen Exkreszenzen

voraussenden, indem ich nur auf einzelne instruktive Fälle mit einiger Ausführlichkeit eingehe. Ich verfüge über 35 Fälle. In 34 Fällen handelt es sich um Exkreszenzen der Aortenklappen ; diese stammen zum grössten Teil aus dem hiesigen Institut, einige übergab mir Professor Hedinger, die er schon im pathologischen Institut in Bern gesammelt hatte. Einige Fälle zeigen neben den Exkreszenzen der Aortenklappen auch solche auf den Mitralklappen und Fall XXXIII zeigt nur an der Mitralklappe papillomatöse Bildungen.

Fall I. (Sekt. 77. 1908.)

87jähriger Mann. Anatomische Diagnose: Lungenemphysem, Bronchitis, Bronchopneumonia bilateralis, Arteriosklerose der Aorta und der Abdominalgefässe, Koronarsklerose, Hypertrophia cordis, braune Atrophie von Herz und Leber, chronischer Milztumor, Lungeninfarkt, Prostatakarzinom, Hydronephrose.

Herzbefund: Herz gross, 445 g. Mitralis für zwei Finger durchgängig. Tricuspidalis für drei Finger durchgängig. Pulmonal- und Aortenklappen schlussfähig; rechter Ventrikel dilatiert und besonders im Conus pulmonalis hypertrophiert. Trabekel abgeflacht. Tricuspidalis mit fibrösen Verdickungen. Linker Ventrikel nicht erweitert. Trabekel kräftig. Endokard ziemlich zart. Mitralis stark verdickt mit Kalkeinlagerungen gegen den Ventrikel zu. Pulmonalarterie ziemlich zart, Umfang über den Klappen 7 cm. Aortenklappen in den oberen zwei Dritteln wenig verdickt. Intima aortae ebenfalls wenig verdickt. Umfang über den Klappen $8\,^1/_2$ cm, Koronargefässe starr verkalkt. Herzmuskulatur bräunlich, blutarm. Wanddicke links 10, rechts 3 mm. Die Aortenklappen zeigen an ihrer Basis auf der Seite gegen den Sinus Valsalvae starke körnig-runzlig vorspringende kalkig-derbe Verdickungen.

Hintere Aortenklappe: In der Mitte gemessen 15 mm breit, von derselben erstreckt sich nach der rechten Klappe zu eine stark vorspringende, kammartige Verdickung der Schliessungsleiste. Auf dem Nodulus und auf dem verdickten Schliessungsrande nahe dem ersteren erheben sich mehrere $1—1\,^1/_2$ mm lange, feine, fadenförmige Exkreszenzen.

Die rechte Klappe ist 14 mm breit. Sie zeigt eine diffuse Verdickung des Nodulus und auf derselben zum Teil etwas mehr nach links hin stehend einige ca. 1 mm lange, zarte, fadenförmige Exkreszenzen. Die linke Klappe ist 15 mm breit und zeigt auf dem diffus verdickten Nodulus einige kurze zarte Fädchen.

Im mikroskopischen Bilde zeigt die hintere Klappe gegen den Klappenursprung zu einen annähernd normalen Aufbau; jedoch ist die gegen den Sinus Valsalvae zu gelegene bindegewebige Schicht im ganzen etwas verbreitert kernarm und zeigt zahlreiche fleckige Partien, welche sich mit Eosin diffus dunkler färben als das umgebende Gewebe. An anderen Stellen finden sich in dieser Schicht kleine Herde, aus scharf begrenzten feinkörnigen Massen, welche im Hämalaun-Eosinpräparat eine blauviolette Färbung annehmen. In der mittleren und in der ventrikulärwärts gelegenen Schicht, welche im ganzen mässigen Zellreichtum zeigen, sieht man kleine Herdchen aus feinen, im Hämalaun-Eosinpräparat hochroten Körnchen. Ca. 6 mm vom freien Klappenrande entfernt zeigt die Klappe eine im grossen und ganzen pyramidenförmig gegen die Ventrikelseite vorspringende Verdickung, welche etwa das Vierfache der normalen Klappendicke beträgt. Diese Verdickung besteht aus homogenem, im Hämalaun-Eosinpräparat blassrot gefärbtem Gewebe, welches eine feine im ganzen der Oberfläche parallel verlaufende, zum Teil deutlich von der ventrikularen Klappenschicht

einstrahlende Streifung zeigt. Im Gewebe sehen wir teils langgestreckte, spindelförmige, teils mehr sternförmige, im ganzen in der Richtung der Streifung angeordnete dunkelgefärbte Zellkerne, welche in den zentralen Partien äusserst spärlich, in den peripheren Partien stellenweise reichlicher vorhanden sind. Die gegen den Sinus Valsalvae gelegene und die mittlere Klappenschicht ziehen beinahe unverändert neben dieser homogen gebauten Klappenverdickung vorbei. Die ventrikuläre Schicht dagegen scheint vollständig in letztere einzustrahlen. Auf einzelnen Schnitten ist deutlich zu sehen, wie sich der einschichtige Endothelbelag der Klappe in äusserst platten Zellen mit chromatinreichen spindelförmigen Kernen auf die Oberfläche der Klappenverdickung fortsetzt. Die pyramidenförmige Verdickung ist an ihrer Spitze in ein fadenförmiges Gebilde ausgezogen, welches etwa die halbe Dicke einer normalen Aortenklappe aufweist und sich gegen die Spitze zu mehr und mehr verschmälert. Dieser Faden besteht aus demselben zellarmen Gewebe wie die übrige Klappenverdickung. Auch deren feine Streifung erstreckt sich in die Exkreszenz. Aussen ist der Fortsatz von Endothel überzogen, welches fast überall deutlich einschichtig ist, am freien Ende jedoch stellenweise den Eindruck einer mehrschichtigen Anhäufung von blasskernigen polygonalen Zellen macht. Auf einzelnen Schnitten zeigt dieses fadenförmige Gebilde einen leicht spiralig gewundenen axialen Strang, der etwa $^1/_3$ der Dicke des Fadens ausmacht und aus unregelmässig feinkörnigen und feinscholligen Massen besteht, welche eine längsverlaufende Anordnung zeigen. Auf anderen Schnitten sehen wir diesen Strang im Querschnitt getroffen, so dass er eine konzentrische Anordnung der Schollen zeigt, und auf weiteren Präparaten liegen stellenweise mehrere solcher, sehr wahrscheinlich als Querschnitte axialer Stränge zu deutende konzentrisch geschichtete kreisrunde Gebilde nebeneinander. Dieser axiale Strang lässt sich vom Ursprung des Fadens aus noch ein Stück weit in die homogene Substanz der Klappenverdickung hinein verfolgen. Im Weigertschen Elastinpräparat (Figur 4) sieht man die Schollen des erwähnten axialen Stranges sehr dunkel nach Art des elastischen Gewebes gefärbt. Mit Immersion zeigen sie sich deutlich als einzelne rundliche und kantige Körnchen ohne bestimmte Fasern, welche in meist arabeskenförmigen Häufchen zusammenliegen. Die Klappenverdickung selbst ist reich an elastischen Fasern, welche im Zentrum mehr locker und unregelmässig angeordnet, an der Peripherie zu stärkeren Bündeln vereinigt, in der Richtung der Oberfläche verlaufen. Zwischen denselben sehen wir Häufchen von dunkel gefärbten körnigen Massen, welche meist in der Verlaufsrichtung der elastischen Fasern angeordnet sind. Die einzelnen Körnchen sind hier etwas kleiner als wir sie in dem fadenförmigen Fortsatze gesehen haben. Die feinkörnigen Massen, welche wir zu Häufchen angeordnet in der normalen Klappenschicht gesehen haben, zeigen im Elastinpräparat ein ganz anderes Verhalten als die eben erwähnten Schollen, indem sie absolut farblos bleiben.

Der Zusammenhang der elastischen Fasern der pyramidenförmigen Verdickung mit denen der unverdickten ventrikulären Klappenschicht ist in der Richtung nach der Klappenbasis nur undeutlich, in der Richtung nach dem freien Klappenrande jedoch sehr deutlich zu erkennen. Nach dem freien Klappenende zu zeigt die ventrikulär gelegene Klappenschicht nämlich zuerst eine bedeutende Verschmälerung und darauf am Klappenrande wieder eine kolbenförmige Verdickung von ähnlichem Aufbau wie die oben beschriebene. Die mittlere und die dem Sinus Valsalvae zugekehrte Schicht enden beide, indem sie sich allmählich verbreitern kurz vor der Randverdickung der Klappe.

Im van Gieson-Präparat zeigt die beschriebene pyramidenförmige Verdickung der ventrikulären Klappenschicht eine hochrote Farbe der Grund-

substanz, von welcher sich die spärlichen Zellkerne, die elastischen Fasern und die schollige Masse scharf dunkelblau abheben.

Die rechte Klappe zeigt im mikroskopischen Präparat im grossen ganzen ein ähnliches Aussehen wie die hintere Klappe. Auch sie zeigt eine pyramidenförmige Verdickung der Ventrikelschicht. Hier ist deutlich der Verlauf der reichlichen elastischen Elemente aus der genannten Schicht in die Verdickung hinein zu verfolgen. Zwei fadenförmige Exkreszenzen, in welchen die Klappenverdickung gipfelt, zeigen ebenfalls im Elastinpräparat dunkel gefärbte aus scholligen Massen aufgebaute axiale Zylinder. Auch das Verhalten der übrigen Klappenschichten ist ein ähnliches wie bei der hinteren Klappe, nur zeigt die gegen den Sinus Valsalvae gelegene Schicht in der Höhe der beschriebenen Verbreiterung ebenfalls eine starke Verbreiterung, welche jedoch einen ganz anderen Aufbau zeigt als die Ventrikelschicht. Sie besteht aus lockerem, ziemlich zellreichem, im grossen ganzen senkrecht zur Klappenoberfläche angeordnetem, leicht myxomatösem Bindegewebe. Das freie Ende der Klappe zeigt auch hier eine knotige Verdickung, an der die beiden oberflächlichen Klappenschichten gleichen Anteil zu haben scheinen. Die elastischen Fasern der Ventrikelschicht zeigen stellenweise dieselbe schollige Beschaffenheit, wie wir sie oben beschrieben haben. Die linke Klappe zeigt etwas andere Verhältnisse; die Ventrikelschicht ist nahe dem freien Klappenrande etwas weniger verdickt und zeigt auf einigen Präparaten Längs- und Querschnitte fädiger Exkreszenzen, an denen wir alle Verhältnisse wiederfinden, wie bei den Exkreszenzen der anderen Klappen. Die mittlere Klappenschicht zeigt keine wesentlichen Veränderungen, während die gegen den Sinus Valsalvae gelegene Schicht in der Ausdehnung der ganzen Klappe sehr stark verbreitert ist und aus homogenem zellarmen Gewebe besteht und unregelmässige zellfreie Massen enthält, welche, nach ihrer Färbbarkeit zu schliessen, aus Kalk bestehen. Am freien Klappenrande sieht man auf der Ventrikelseite einige scharfbegrenzte Partien sehr lockeren, im Hämalaun-Eosinpräparat bläulichen Gewebes mit zerstreuten, runden und spindeligen Zellen.

Im Elastinpräparat zeigen diese Partien zahlreiche elastische Fasern, welche zum Teil einen körnigen Zerfall zeigen. Es ist nirgends deutlich ein Zusammenhang dieser myxomatösen Partien mit einer Schicht der Klappe nachzuweisen.

Fall II (Sekt. 167. 1906. Bern). Mann von höherem Alter.

Anatom. Diagnose: Prostatahypertrophie, Cystitis, Pyelonephritis, Synechie des Herzbeutels.

Herzbefund: Wand des linken Ventrikels 11 mm, des rechten 3 mm dick. Aorta mit mässigem Atherom, rechtes und hinteres Aortensegel miteinander in einer Ausdehnung von 5 mm verwachsen.

Auf der rechten Klappe der Aorta erhebt sich eine 7 mm lange, 2 mm hohe Verdickung des Schliessungsrandes mit leicht papillomatöser Auffaserung auf der Höhe des Kammes. Diese Klappe wurde in Celloidin eingebettet und parallel dem freien Rande in Schnitte zerlegt.

Bei der mikroskopischen Betrachtung sehen wir in den mit Hämalaun-Eosin gefärbten Schnitten die zellarme feinstreifige, gegen den Sinus Valsalvae gelegene Bindegewebsschicht spindelförmig verdickt. Die vereinzelten Zellen zeigen grosse bläschenförmige Kerne. Die Schicht ist stellenweise von einzelnen blassblauen, senkrecht zur Faserrichtung stehenden Streifen durchzogen, an verschiedenen Stellen liegen unregelmässige blauviolette, grössere und kleinere Kalkkonkremente zwischen den Fasern.

Die mittlere Klappenschicht zeigt unregelmässig angeordnete Bindegewebsfasern mit ziemlich reichlichem Zellgehalt; dazwischen sieht man zahlreiche und ovale scharfbegrenzte Gewebslücken, an deren Peripherie deutliche Fettzellen liegen. Die Ventrikelschicht besteht aus einem zellarmen feinkörnigen Gewebe, welches im Weigertschen Elastinpräparat viele elastische Fasern aufweist. In der Klappenmitte, auf einzelnen Schnitten mehr nach links zu, ist die Klappe in grösserer oder geringerer Ausdehnung ca. auf das vierfache verdickt. Diese Klappenverdickung steigt unvermittelt aus der dünnen Klappenschicht auf. Sie besteht aus äusserst feinstreifigem zellarmem Gewebe und weist an der Oberfläche papillomatöse Erhebungen auf, welche auf den meisten Präparaten quer geschnitten, eine konzentrische Anordnung der leicht faserigen Grundsubstanz zeigen und von Endothel überzogen sind. Auch in der Grundsubstanz der Klappenverdickung sehen wir diese meist quer getroffen konzentrisch aufgebauten zylindrischen Bildungen. Im van Gieson-Präparat zeigt das Zwischengewebe eine tiefrote Farbe, während die konzentrisch angeordneten Schollen tiefblau gefärbt sind. Im Weigertschen Elastinpräparat ist die ventrikuläre Klappenschicht äusserst reich an elastischen Fasern, welche in der verdickten Partie einen unregelmässigen, teils der Oberfläche parallel verlaufenden, teils konzentrisch die scholligen axialen Zylinder umgebenden Verlauf zeigen. Die körnigen Massen der zylindrischen Gebilde sind auch im Weigertschen Elastinpräparat blau gefärbt.

Diese axialen Zylinder der papillomatösen Fortsätze zeigen also im ganzen denselben Aufbau und die gleiche Färbbarkeit der einzelnen Bestandteile, wie wir es bei den papillomatösen Tumoren gesehen haben.

Fall III. (Sekt. 636. 1907.)

58jährige Frau. Anatomische Diagnose: Mediastino-pericarditis fibrofibrinosa. Pleuritis exsudativa et fibrinosa duplex. Geringe exzentrische Herzhypertrophie. Multiple Lungen- und Milzinfarkte. Arteriosklerose. Parenchymatöse Nephritis mit Übergang in Schrumpfniere.

Herzbefund: Grösse: 18/13½/10 cm. Gewicht 530 g. Herz von mittlerer Konsistenz. Epikard und Perikard stellenweise ziemlich stark verwachsen. Epikard besonders über dem rechten Herzen ziemlich stark verdickt. Rechter Vorhof sehr stark dilatiert. Venöse Ostien für zwei Finger durchgängig. Mitralis und Tricuspidalis nur leicht verdickt. Pulmonalis mit ziemlich starken Verdickungen der Intima. Aorta ascendens mit zahlreichen atheromatösen Herden. Umfang über den Klappen 7,0 cm, 1 cm weiter oben 6½ cm. Oberhalb der Klappen geringgradige weissliche Intimaverdickungen. Aortensegel verdickt. Trabekel und Papillarmuskeln der Ventrikel leicht abgeplattet. Endokard etwas verdickt. Wanddicke links 11—12, rechts am Konus 3—4 mm, Myokard blass, stellenweise schwielig. Transparenz etwas herabgesetzt. Die Koronargefässe zeigen leichte Verdickungen der Intima. Aorta thoracica stark atheromatös. Die Aortenklappen zeigen folgende makroskopische Befunde: Die hintere Klappe zeigt am rechten freien Rande mehrere fensterförmige Lücken. Der Nodulus Arantii bildet in einiger Entfernung vom freien Klappenrande einen 2 mm langen und breiten keilförmigen Vorsprung, der gegen die rechte Klappe zu in eine kurze Leiste ausläuft. Der knotig verdickte Nodulus der rechten Klappe trägt in einiger Entfernung vom freien Rande einen zottigen Vorsprung, der nach der hinteren Klappe zu in eine 6 mm lange kammartige Schlussleiste ausläuft. Auf der linken Seite vom Nodulus zeigt die Lunula eine geringgradige diffuse Verdickung. Die linke Klappe zeigt in der Mitte des freien Randes eine geringgradige Verdickung.

Im mikroskopischen Bilde zeigt die hintere Aortenklappe eine mässige Verdickung sämtlicher Schichten. Während die Schicht gegen den Sinus Valsalvae hin einen normalen Aufbau und geringen Zellreichtum zeigt, so sehen wir besonders in der Nähe der Klappenbasis zahlreiche Fetteinlagerungen und an einzelnen Stellen auch vermehrten Zellreichtum der myxomatösen verdickten mittleren Klappenschicht. Die stärkste Veränderung zeigt auch hier die ventrikuläre Klappenschicht. Diese weist, ähnlich wie in Fall I und II, nahe dem freien Klappenrande eine pyramidenförmige in einige schmale Zöttchen auslaufende Verdickung von zellarmem, fast homogenem Gewebe auf, welches überall vom Endothel bekleidet ist (Fig. 5). Auch in diesem Falle sehen wir im Innern der Papillen konzentrisch aus scholligen Massen aufgebaute Stränge, welche sich ein Stück weit in die Klappenverdickung hinein verfolgen lassen. In den Papillen finden wir nahe der Oberfläche einen grösseren Reichtum an ovalen und polygonalen ziemlich grossen Zellen mit hellem gegen die Umgebung scharf abgegrenztem Protoplasma und runden oder ovalen, zum Teil etwas gelappten chromatinreichen Kernen. Diese Zellen liegen zum Teil mosaikähnlich dicht aneinander, zum Teil zeigt sich zwischen denselben homogene Grundsubstanz. Die Oberfläche der Papillen wird von ähnlichen polygonalen Zellen gebildet, welche hier veränderten Endothelzellen zu entsprechen scheinen. Aber auch im Innern der Papillen sehen wir, rings von homogener Grundsubstanz umgeben, vereinzelte Zellen von derselben Form und Beschaffenheit wie die beschriebenen. Während sonst die Klappenverdickung nur vereinzelte unregelmässig geformte, mässig chromatinreiche, ziemlich grosse Zellkerne zeigt, sehen wir an der Ursprungsstelle der Klappenverdickung gegen den fixen Klappenrand zu an der Oberfläche eine Anhäufung von Zellen von ähnlicher Beschaffenheit und Anordnung, wie wir sie in den Papillen getroffen haben. An einer anderen Stelle sehen wir eine an die Oberfläche der Klappenverdickung angrenzende Ansammlung von Lymphozyten.

Unter der verdickten ventrikulären Schicht zeigt auch die mittlere Klappenschicht eine mässige Verbreiterung. Diese besteht aus ziemlich zellreichem myxomatösem Bindegewebe, welches sich im Hämalaun-Eosinpräparat bläulich färbt. Der Klappenrand zeigt auch hier eine knotenförmige Verdickung aus unregelmässig angeordnetem, ziemlich zellreichem Gewebe, in welches alle Schichten der Klappen überzugehen scheinen.

In den Klappen finden sich nirgends Gefässe.

Die rechte Aortenklappe zeigt in der mittleren Klappenschicht nahe der Klappenbasis vielfach Fettgewebseinlagerungen. Am freien Rande ist besonders diese Schicht kolbig verdickt. Die Schicht gegen den Sinus Valsalvae ist überall ziemlich dick und weist Einlagerungen von im Hämalaun-Eosinpräparat violettgefärbten Kalkmassen auf. Die ventrikuläre Schicht ist am freien Klappenrande mässig verdickt und zeigt einen kleinen papillomatösen Fortsatz von typischem Aufbau. Die linke Klappe zeigt nirgends eine stärkere Verdickung der Schichten, doch finden sich auch hier Kalkeinlagerungen in der gegen den Sinus Valsalvae gelegenen Schicht und Fetteinlagerungen in der mittleren Klappenschicht. Im Weigert'schen Elastinpräparat färben sich auch hier die konzentrisch aufgebauten scholligen axialen Stränge der Exkreszenzen in derselben Weise wie die elastischen Fasern der Klappen.

Fall IV. (Sekt. 590. 1907).

57jährige Frau. Anatomische Diagnose: Lungenemphysem. Bronchiektasie beider Unterlappen. Arteriosklerose der Pulmonalarterien und der peripheren

Gefässe. Exzentrische Hypertrophie und braune Atrophie des Herzens. Schwielige Perikarditis.

Herzbefund: 443 g grosses, schlaffes, leicht kontrahiertes Herz. Venöse Ostien für 2 Finger durchgängig. Rechter Ventrikel und Vorhof erweitert. Endokard glatt und zart.

Trabekel etwas abgeflacht. Tricuspidalis verdickt. Pulmonalklappen zart. Umfang der Arteria pulmonalis über den Klappen 8 cm. Linker Ventrikel weit. Endokard etwas weisslich. Trabekel etwas verdickt. Aortenklappen im ganzen zart. Aorta ascendens ausgebuchtet mit leichtem Atherom. Umfang über den Klappen 10 cm. Arteriae coronariae weit mit ziemlich starkem Atherom. Muskeldicke links 10—11, rechts 4—5 mm.

Die hintere Aortenklappe zeigt eine mässige Verdickung des freien Randes. Auf dem etwas verdickten Nodulus sitzt in der Mitte eine papillomatös gebaute Exkreszenz, welche den Klappenrand um etwa 2 mm überragt und aus 4 feinen Fädchen besteht, welche an ihrem Ursprung in einen ca. 1 mm dicken Stiel zusammengefasst sind. Die rechte Klappe zeigt ebenfalls eine Verdickung des Nodulus am freien Klappenrande, auf dem sich ein ca. $1\,^1/_2$ mm langes, feines Fädchen erhebt. Die zarte linke Klappe zeigt makroskopisch keine Exkreszenzen.

Die Klappenbreite beträgt: hintere Klappe 16 mm, rechte Klappe 15 mm, linke Klappe 14 mm. Im mikroskopischen Präparat zeigt die hintere Klappe in der etwas verdickten gegen den Sinus Valsalvae gelegenen Schicht kalkige Einlagerungen. Die mittlere Schicht ist reichlich von Fettgewebe durchsetzt. Die ventrikuläre Schicht zeigt im ganzen keine Veränderung. Nahe dem freien Rande entspringt aus derselben eine 3—3 mm lange, ca. 1 mm breite Exkreszenz, welche in ihrem Aufbau mit den anderen bis jetzt beschriebenen Exkreszenzen dieser Schicht übereinstimmt. In den inneren Partien dieses Fortsatzes sehen wir vielfach nebeneinander liegende Quer- und Längsschnitte der bekannten, schollig aufgebauten zylindrischen Gebilde. Diese erstrecken sich auch in die feinen Fädchen, in welche die Exkreszenz sich auffasert.

Dieses papillomatöse Gebilde sitzt der Klappe nicht breitbasig auf, wie wir dies bei den anderen Exkreszenzen gesehen haben, sondern entspringt unvermittelt der schmalen ventrikulären Klappenschicht.

Im Weigertschen Elastinpräparat sehen wir zahlreiche kürzere oder längere Fasern aus der Klappe in die Exkreszenz einstrahlen. In den axialen Gebilden sehen wir deutlich gefärbt die konzentrisch, zum Teil auch radiär angeordneten scholligen Massen, wie wir sie in den anderen Fällen gefunden haben. An der Peripherie der axialen Zylinder sind stellenweise zahlreiche zarte elastische Fäserchen zu finden.

Die rechte Aortenklappe zeigt im mikroskopischen Bilde nahe dem zartgebauten freien Klappenrande eine pyramidenförmige Verdickung der ventrikulären Klappenschicht, welche in ein feines fädiges Gebilde von typischem Aufbau gipfelt.

Fall V. (Sekt. 203. 1907.)

54jähriger Mann. Anatomische Diagnose: Erweichungsherde im Gehirn. Atherom der Aorta mit geringer Mesaortitis. Pneumonia pseudolobularis.

Herz 460 g, etwas gross, schlaff. Mitralis mit mässigen Verdickungen der freien Ränder. Auf der Ventrikelseite des langen Mitralsegels ziemlich ausgedehnte, gelbe atheromatöse Herde. Basis der Aortensegel mässig verdickt. Nodulus des hinteren Segels in eine 6 mm lange, 2 mm breite und hohe Leiste umgewandelt. Umfang der Aorta über dem Sinus valsalvae 9 cm.

Im mikroskopischen Präparate zeigt die kammartige Verdickung der hinteren Klappe den typischen Aufbau. Wir sehen eine geringe Verdickung sämtlicher Schichten besonders der ventrikulären Bindegewebschicht. Diese zeigt einen geringen Zellreichtum und nur in der Nähe der Oberfläche etwas vermehrte Bindegewebszellen. Die Bindegewebsfasern der betreffenden Schicht sind in dieser Klappenverdickung unregelmässig radiär, in Wirbeln verlaufend angeordnet und umschliessen deutlich zylindrische Gebilde aus homogenem Gewebe, das an der Peripherie schollige Massen von radiärer Anordnung enthält. Diese axialen Gebilde sind ebenfalls in einigen typisch gebauten, die Oberfläche der Klappenverdickungen fast um 1 mm überragenden Exkreszenzen deutlich zu sehen. Zeichen von Entzündung finden sich nicht in den Klappen.

Fall VI. (Sekt. vom März 1907. Bern.)

80jährige Frau. Aorta atheromatös, zeigt besonders über dem Sinus Valsalvae ulzeröse und verkalkte Partien. Umfang über dem Sinus Valsalvae 8 cm. Die hintere Aortenklappe zeigt eine leichte Verdickung des Schliessungsrandes mit mehreren 1—2 mm langen fädigen Exkreszenzen. Der Nodulus ist nur wenig verdickt. Die rechte Klappe zeigt etwas nach rechts und innen vom knotig verdickten Nodulus eine 3 mm lange, 1 mm breite am Ende plump aufgefaserte stäbchenförmige Exkreszenz. Die linke Klappe zeigt eine breite Verdickung des Nodulus am freien Klappenrande und innerhalb derselben mehrere aus der Klappe entspringende zarte Fädchen. Im mikroskopischen Präparate sehen wir, dass die Exkreszenz der rechten Klappe ziemlich unvermittelt aus der unveränderten ventrikulären Bindegewebsschicht entspringt und am Ende in feinste Papillen aufgefasert ist. Sie zeigt den typischen Aufbau des zellarmen im Innern konzentrisch angeordneten Gewebes. Auch die Exkreszenz der linken Klappe zeigt den entsprechenden Aufbau. Die mittlere Schicht beider Klappen ist von Fett durchsetzt. Die Schicht gegen den Sinus Valsalvae enthält besonders in der linken Klappe einzelne Kalkeinlagerungen, stellenweise zeigt sie auch äusserst zellreiche Partien.

Fall VII. (Sekt. 53. 1908.)

63jährige Frau. Anatomische Diagnose: Carcinoma vesicae felleae, Mitralstenose, geringe exzentrische Hypertrophie beider Ventrikel und Vorhöfe. Mässige Arteriosklerose.

Herz etwas vergrössert, 362 g. Mitralis für einen Finger durchgängig, Segel stark verdickt und verkürzt.

Tricuspidalis auch etwas verdickt. Aorta ascendens etwas weit, mit leichten Intimaverdickungen. Koronargefässe atheromatös.

Die hintere Aortenklappe zeigt am Schliessungsrande eine $2\,^1/_2$ mm lange, zarte, fadenförmige Exkreszenz und auf dem mässig verdickten Nodulus einige kürzere zarte Fädchen. Auch auf dem Nodulus der rechten Klappe sitzen einige feine Fädchen. Die linke Klappe trägt am freien Rande eine 3 mm lange fadenförmige Exkreszenz. Im mikroskopischen Präparat stimmt die Exkreszenz der hinteren Klappe in dem typischen Aufbau der axialen Stränge und in ihrem Ursprung mit den oben beschriebenen Fällen überein. An der Spitze sehen wir in der homogenen Substanz einen grösseren Reichtum von rundlichen und ovalen Zellen, mit dunklen Kernen, welche zum Teil eine etwas unregelmässige Anordnung des Chromatins zeigen. Die mittlere Klappenschicht ist stellenweise von Fett durchwachsen, die Schicht gegen den Sinus Valsalvae zeigt stellenweise Lymphozytenansammlungen.

Fall VIII. (Sekt. 69. 1908.)

69jährige Frau. Anatomische Diagnose: Pneumonia lobaris.

Herz 337 g schwer.

Aorta mit leichten unregelmässigen Intimaverdickungen, Umfang über den Klappen 7 $^1/_2$ cm. Klappen an der Basis verdickt. Der Nodulus der hinteren Klappe ist wenig verdickt und zeigt einen kurzen lappigen Fortsatz, der den freien Klappenrand überragt. Die linke Klappe weist einen 1 $^1/_2$ mm langen, den freien Rand überragenden Fortsatz auf. Der Nodulus der rechten Klappe ist diffus verdickt und trägt mehrere feine fädige Exkreszenzen. Im mikroskopischen Präparate zeigt die Exkreszenz der hinteren Klappe den typischen Aufbau und Ursprung; die Klappe zeigt nirgends grösseren Zellreichtum. Die mittlere Klappenschicht ist reichlich von Fett durchwachsen.

Fall IX. (Sekt. 74. 1908.)

73jährige Frau. Anatomische Diagnose: Bronchitis, Emphysem.

Herz gross, 512 g, schlaff, weit.

Aorta mit leichtem Atherom; Umfang über den Klappen 7 $^1/_2$ cm. Der verdickte Nodulus der rechten Klappe trägt eine zarte fadenförmige Exkreszenz von 0,8 mm Länge. Im mikroskopischen Präparat sehen wir stellenweise Verkalkungen in der Schicht gegen den Sinus Valsalvae, sonst keine Besonderheiten.

Fall X. (Sekt. vom 5. XII. 1905. Bern.)

Umfang der Aorta 6 cm.

Die hintere Aortenklappe zeigt einen stark verdickten Nodulus und eine derbe, kammartige Verdickung des Schliessungsrandes, besonders nach der rechten Klappe zu. Die rechte Klappe zeigt einen etwas verdickten Schliessungsrand mit feinen papillomatösen Erhebungen. Im mikroskopischen Präparate sieht man in der mittleren Schicht der hinteren Klappe stellenweise Fetteinlagerungen. Nahe dem freien Rande ist die ventrikuläre Schicht pyramidenförmig verdickt. Diese Verdickung besteht auch hier aus fast homogener Substanz und zeigt, im Innern eingeschlossen, auf einzelnen Schnitten zahlreiche, schollig aufgebaute zylindrische Stränge, welche sich auch als feine papilläre Fortsätze über die Oberfläche erheben. Auch die papillären Fortsätze der rechten Klappe zeigen denselben Aufbau und Ursprung.

Fall XI. (Sekt. 71. 1908.)

68jähriger Mann. Anatomische Diagnose: Carcinoma oesophagi, Pneumonia lobularis, Myodegeneratio et Atrophia cordis.

Herzgewicht 255 g. Aorta über der Klappe mit leichten Intimaverdickungen. Umfang über dem Sinus Valsalvae 8 $^1/_2$ cm. Koronargefässe verdickt, stellenweise verkalkt. Die hintere Aortenklappe ist besonders nach rechts hin am Schliessungsrande stark verdickt und trägt daselbst mehrere feine Fädchen. Der nach beiden Seiten mässig verdickte Nodulus der rechten Klappe trägt ebenfalls mehrere fadenförmige Exkreszenzen. Die linke Klappe zeigt keine Besonderheiten. Im mikroskopischen Präparat zeigt die Verdickung der rechten Klappe und die Exkreszenz den typischen Aufbau und Ursprung aus der ventrikulären Bindegewebsschicht.

Fall XII. (Sekt. 64. 1908.)

60jährige Frau. Anatomische Diagnose: Tuberculosis pulmonum, Atrophia fusca cordis.

Herz ohne Besonderheiten, entsprechend gross, Gewicht 325 g. Die Aorta zeigt über den Klappen einige unregelmässige Intimaverdickungen. Umfang

über dem Sinus Valsalvae $7^1/_2$ cm. Der Nodulus und der Schliessungsrand der hinteren Klappe besonders nach rechts hin knollig verdickt. Der Nodulus und der Schliessungsrand der rechten Klappe sind auf beiden Klappenhälften kammartig verdickt und tragen mehrere bis 1 mm lange fadenförmige Exkreszenzen. Der Schliessungsrand der linken Klappe ist nach der hinteren Klappe zu etwas verdickt.

Im mikroskopischen Präparate zeigen die Exkreszenzen der rechten Klappe den typischen Aufbau und Ursprung. Dicht neben der Basis der einen Exkreszenz ist die ventrikuläre Bindegewebsschicht ziemlich reich an Bindegewebszellen und Lymphozyten und zeigt an der Oberfläche eine pyramidenförmige Auflagerung, welche aus scholligen im Hämalaun-Eosinpräparat rot- und blaugefärbten fibrinösen Massen besteht und am Rande Häufchen von roten und weissen Blutkörperchen aufweist. An ihrer Basis ist die Auflagerung nicht scharf gegen das Bindegewebe der Klappe abgegrenzt, dessen oberflächliche Zellen in die Auflagerung einzudringen scheinen. Die Klappe enthält keine Gefässe und zeigt nirgends stärkere Infiltration.

Fall XIII. (Sekt. 51. 1908.)

68jähriger Mann. Anatomische Diagnose: Pneumonia lobaris; Pleuritis fibrinosa, Arteriosklerosis, Hypertrophia cordis totius.

Herz gross, 447 g. Venöse Ostien für zwei Finger durchgängig, rechter Ventrikel etwas weit. Trabekel stark ausgebildet. Arteria pulmonalis und Pulmonalklappen zart. Aorta ascendens und Aortenklappen mit geringem Atherom. Umfang über dem Sinus Valsalvae 7 cm. Das hintere Segel zeigt am Nodulus und am Schliessungsrand gegen das rechte Segel zu eine die Klappe um ca. 2 mm überragende, auf ihrer Höhe zahlreiche kleine papilläre Exkreszenzen tragende kammförmige Verdickung. Die Mitralklappen sind am Rande etwas verdickt. Die Koronararterien zeigen ziemlich starkes Atherom.

Im mikroskopischen Präparate zeigt die hintere Klappe in einiger Entfernung vom freien Rande eine pyramidenförmige, der Klappe breitbasig aufsitzende Verdickung der ventrikulären Bindegewebsschicht. Im Innern des nahezu homogenen kernarmen Gewebes dieser Bildung können wir deutlich die zylindrischen Stränge erkennen, welche sich auch in typischer Weise in zahlreiche, die Oberfläche überragende papilläre Exkreszenzen fortsetzen. Die mittlere Klappenschicht zeigt an der Stelle dieser Klappenverdickung eine myxomatöse Beschaffenheit ihres Gewebes und eine mässige Verbreiterung. Die Schicht gegen den Sinus Valsalvae zeigt ebenfalls eine starke Verbreiterung und in ihrem homogenen, kernarmem Gewebe eine kalkartige Einlagerung von beträchtlichem Umfang.

Fall XIV. (Sekt. 660. 1907.)

71jähriger Mann. Anatomische Diagnose: Pneumonia lobaris. Arteriosklerose. Erweichungsherde im Gehirn.

Herz 420 g. 6/10/12 cm. Ventrikel beiderseits weit, Endokard glatt mit gelblichen Flecken. Muskulatur schwielig. Mitralis und Tricuspidalis für zwei Finger durchgängig. Beide Klappen am Rande stark verdickt. Umfang der Aorta über den Klappen 8 cm. Aorta ascendens mit gelblichen schwieligen Wandverdickungen. Wandung der Koronargefässe verdickt und stellenweise verkalkt. Aortenklappe: hintere Klappe mit einem kammförmig verdickten Schliessungsrande, auf dem sich mehrere feine papilläre Exkreszenzen erheben. Im mikroskopischen Präparate zeigt die Erhebung den typischen Aufbau aus

im Hämalaun-Eosinpräparat blassgefärbtem, fast homogenem, kernarmem Gewebe, welches mit der ventrikulären Bindegewebsschicht der Klappen in Verbindung steht. Auch die papillären Exkreszenzen auf der Oberfläche der Verdickung stimmen mit den früher beschriebenen überein.

Fall XV. (Sekt. 109. 1908.

65jähriger Mann. Anatomische Diagnose: Tuberculosis pulmonum.

Herz von entsprechender Grösse. Linker Ventrikel etwas erweitert, Mitralis für zwei Finger durchgängig, am Rande etwas verdickt. Aorta mit mässigen Intima-Verdickungen. Umfang über den Klappen $8^1/_2$ cm. Die hintere Aortenklappe zeigt über dem diffus verdickten Nodulus eine 3 mm lange fadenförmige, 1 mm breite ziemlich derbe Exkreszenz.

Die mikroskopische Untersuchung ergibt einen typischen Aufbau und Ursprung der papillären Exkreszenz, wie wir sie bei den anderen Fällen gesehen haben. Die Klappe zeigt nirgends Zeichen von Entzündung.

Fall XVI. (Sekt. 652. 1907.)

79jährige Frau. Anatomische Diagnose: Pneumonia lobaris, Pleuritis purulenta.

Herz sehr gross. Endokard weisslich verdickt. Atrioventrikularklappen verdickt, ebenso Aortenklappen. Umfang der Aorta über dem Sinus Valsalvae 8 cm. Die hintere Klappe zeigt nach rechts hin eine kammartige starke Verdickung des Schliessungsrandes mit mehreren feinfädigen Exkreszenzen. Auch auf dem wenig verdickten Nodulus der rechten Klappe findet sich eine ziemlich lange, zarte fadenförmige Exkreszenz.

Fall XVII. (Sekt. 657. 1907.)

76jährige Frau. Anatomische Diagnose: Bronchitis, Emphysem. Myodegeneratio cordis.

Herz: 8,5/10/5,5. 402 g. Ventrikel und Vorhöfe ohne Besonderheiten. Venöse Klappen für zwei Finger durchgängig, mit mehreren zirkumskripten Verdickungen der Segel. Pulmonalklappen etwas verdickt. Koronargefässe leicht atheromatös. Aorta in ihrer ganzen Länge mit mässigem Atherom. Umfang über den Klappen 7,5 cm.

Die hintere Aortenklappe mit einer ziemlich starken Verdickung des Nodulus und des Schliessungsrandes nach rechts hin. Am freien Klappenrande sitzt ein feiner fadenförmiger Fortsatz; auch auf dem leicht verdickten Nodulus der rechten Klappe sitzt eine fadenförmige Exkreszenz. Die linke Klappe zeigt keine Veränderungen.

Fall XVIII. (Sekt. 4. 1908.)

64jährige Frau. Anatomische Diagnose: Dilatatio, hypertrophia, degeneratio adiposa cordis. Schrumpfniere. Aorta mit geringgradigen Intima-Verdickungen. Umfang über den Klappen 7 cm. Mitralklappe etwas verdickt, für zwei Finger durchgängig. Koronarterien stellenweise etwas verdickt und verkalkt. Die hintere Aortenklappe zeigt einen stark entwickelten Nodulus und eine 3 mm lange, 2 mm hohe kammartige Verdickung des Schliessungsrandes, besonders gegen die rechte Klappe. Auch an der rechten und linken Klappe ist der Nodulus ziemlich stark verdickt, an der letzteren trägt der nach rechts hin verdickte Schliessungsrand mehrere kleine fadenförmige Exkreszenzen. Im mikroskopischen Bilde der linken Klappe sehen wir neben einer mässigen Fettansammlung in der mittleren Klappenschicht eine pyramidenförmige Ver-

dickung der ventrikulären Schicht, welche ebenso wie die Exkreszenzen denselben Aufbau zeigt wie in den anderen Fällen. Die Intima der Aorta zeigt im mikroskopischen Präparate eine mässige allgemeine Verdickung und stellenweise eine geringe Auffaserung des elastischen Gewebes.

Fall XIX. (Sekt. 22. 1908.)

53jähriger Mann. Anatomische Diagnose: Tuberculosis pulmonum et intestini.

Herz entsprechend gross. 250 g schwer. Mitralis und Tricuspidalis für zwei Finger durchgängig. Klappen am Rande fibrös verdickt. Aorta in ihren oberen Teilen zirkumskript atheromatös. Umfang über den Klappen $6^1/_2$ cm. Die hintere Aortenklappe zeigt nach rechts hin eine starke, leistenförmig vorspringende Verdickung des Schliessungsrandes von 6 mm Länge, welche an ihrer Oberfläche zahlreiche unregelmässige Knötchen und kurze Fädchen trägt. Die hintere Klappe zeigt an der wenig verdickten Schliessungsleiste einige unregelmässige Erhebungen. Die linke Klappe ist zart. Die mikroskopische Untersuchung ergibt, dass die Klappenverdickungen und Exkreszenzen in ihrem Bau von den in den anderen Fällen beschriebenen Papillen nicht abweichen.

Fall XX. (Sekt. 227. 1908.) (Figur 6.)

81jähriger Mann. Anatomische Diagnose: Carcinoma prostatae. Emphysema et oedema pulmonum. Bronchopneumonie. Hochgradige Arteriosklerose. Thrombose der Lungenarterien. Genuine Schrumpfniere.

Herz: 330 g, Spitze vom linken Ventrikel gebildet. Venöse Ostien für 2 Finger durchgängig, rechter Ventrikel entsprechend weit, Endokard und Pulmonalklappen zart, ebenso Pulmonalis, Umfang der Art. pulmonalis $7^1/_2$ cm, Vorhof o. B. Tricuspidalklappe am freien Rande etwas verdickt. Linker Ventrikel entsprechend weit. Endokard leicht getrübt. Aortenklappen an der Basis etwas verdickt.

Die hintere Klappe zeigt auf dem kammartig verdickten, beiderseits in die Schliessungslinien kurz auslaufenden Nodulus in einer Ausdehnung von 4 mm eine grosse Anzahl feinerer und gröberer fadenförmiger Exkreszenzen, welche zum Teil an ihrem Grunde zu einem gemeinsamen Stiele zusammengefasst sind. Das ganze Gebilde erhebt sich ca. 2 mm über die Klappenoberfläche. Auch auf dem wenig verdickten Nodulus der rechten Klappe erhebt sich eine mässig derbe, 1 mm lange fadenförmige Exkreszenz, während der Nodulus der linken Klappe nur eine geringe Verdickung zeigt. Aorta ascendens mit mässigen, über dem Sinus Valsalvae ziemlich reichlichen Intimaverdickungen und Einziehungen. Umfang daselbst 8,4 cm. Linker Vorhof o. B. Mitralklappe am freien Rande stellenweise stark höckerig verdickt. Vorderes Segel mit gelblichen schwieligen Partien. Wanddicke links 12 mm, rechts 3—4 mm, Muskulatur blass, von guter Transparenz. Koronararterien mit ziemlich starken Intimaverdickungen. Aorta thoracica 8 cm weit mit 1 cm im Durchmesser messenden atheromatösen Herden.

Fall XXI. (Sekt. 278. 1907.)

63jähriger Mann. Anatomische Diagnose: Carcinoma pharyngis, Pneumonia lobaris.

Herz 270 g. Mitralis und Tricuspidalis leicht verdickt. Intima aortae zart. Koronargefässe mit leichten Verdickungen. Aorta über dem Sinus Valsalvae 8,3 cm breit.

Hintere Aortenklappe im ganzen zart, zeigt über dem Nodulus am freien Rande die knötchenförmige Verdickung; der Nodulus selbst trägt zwei fadenförmige Exkreszenzen. Der Schliessungsrand ist besonders nach rechts hin kammartig verdickt. Breite der Klappe 17 mm. Die rechte Aortenklappe ist 15 mm breit und trägt in der Mitte des freien Randes ein 1 1/2 mm breites Knötchen. Über dem wenig verdickten Nodulus erhebt sich ein 1 mm langes, zartes Fädchen. Die linke Klappe ist 13 mm breit und zeigt eine unregelmässig höckerige Verdickung des Schliessungsrandes.

Fall XXII. (Sekt. 78. 1908.)

73jähriger Mann. Anatomische Diagnose: Lungenemphysem. Arteriosklerose der Pulmonalarterien. Exzentrische Hypertrophie des rechten Herzens.

Herz gross, Mitralis kurz und schwielig. Tricuspidalis mit zirkumskripten Verdickungen. Aorta mit mässigen Intimaverdickungen. Umfang über den Klappen 8 cm. Koronargefässe mit geringem Atherom. Oberer Rand des Sinus Valsalvae mit verkalkten und ulzerösen Intimaverdickungen. Der leicht verdickte Nodulus der hinteren Klappe trägt zwei feine fadenförmige Exkreszenzen. Nach links gegen die Kommissur zu sieht man eine knotenförmige Verdickung des Schliessungsrandes. Die rechte Klappe zeigt besonders nach der hinteren Klappe zu einen wallartig verdickten Schliessungsrand. Die linke Klappe trägt auf dem diffus verdickten Nodulus zwei feine fadenförmige Exkreszenzen. Das vordere Mitralsegel zeigt einige höckerige, nicht verkalkte Verdickungen.

Fall XXIII. (Sekt. 644. 1907.)

68jährige Frau. Anatomische Diagnose: Bronchopneumonie. Arteriosklerosis. Degeneratio adiposa cordis.

Herz gross, 488 g, von guter Konsistenz. Tricuspidalis leicht verdickt. Arteria pulmonalis mit leichten Intimaverdickungen. Mitralis stark verdickt. Sehnenfäden verdickt und verkürzt.

Aorta und Koronararterien mit mässigen Intimaverdickungen. Umfang der Aorta über den Klappen 8 cm. Aortenklappe an der Basis diffus verdickt. Die hintere Klappe zeigt einen 1 mm hohen wallartig verdickten Schliessungsrand, besonders nach rechts hin; auf demselben und am freien Klappenrande sitzen einzelne kleine papilläre Exkreszenzen. Auch die rechte Klappe zeigt am Nodulus und am freien Rande einige kleine fädige Exkreszenzen.

Fall XXIV. (Sekt. 12. 1908.)

61jährige Frau. Anatomische Diagnose: Lungenemphysem. Hirnhämorrhagien. Braune Herzatrophie.

Herz klein. Aorta ascendens ohne atheromatöse Veränderungen. Aorta abdominalis mit geringgradigen Intimaverdickungen. Die Aorta ascendens ist im Verhältnis zur Grösse der Ventrikel auffallend weit und misst über den Klappen 7 cm. Die hintere Klappe zeigt einen stark verdickten Nodulus und eine kammartige Schliessungsleiste nach rechts hin mit unregelmässig leicht papillomatöser Oberfläche.

Fall XXV. (Sekt. 23. 1908.)

46jährige Frau. Anatomische Diagnose: Phthisis pulmonum.

Herz 225 g. Aorta ohne atheromatöse Veränderungen, auffallend weit im Verhältnis zu dem kleinen Herzen. Umfang über den Klappen 8 1/2 cm. Hintere Aortenklappe mit leicht verdicktem Schliessungsrande; die rechte Klappe zeigt mehrere feine, fadenförmige Exkreszenzen am freien Klappenrande und über dem mässig verdickten Nodulus. Die linke Klappe ist zart.

Fall XXVI. (Sekt. 54. 1908.)

82jährige Frau. Anatomische Diagnose: Carcinoma ventriculi; Arteriosklerose.

Herz gross, 730 g. Mitralis und Tricuspidalis fibrös verdickt. Umfang der Aorta über den Klappen 9,0 cm. Aorta ascendens mit starkem Atherom. Die hintere Aortenklapppe zeigt einen verdickten Nodulus und Schliessungsrand, besonders nach rechts hin und darauf mehrere bis 1 mm lange derbe fadenförmige Exkreszenzen. Linke und rechte Klappe zart, o. B.

Fall XXVII. (Sekt. 72. 1908.)

55jährige Frau. Anatomische Diagnose: Carcinoma ventriculi, braune Herzatrophie.

Herz klein, 280 g. Klappen und Endokard leicht fibrös verdickt. Aorta, die diffuse Intimaverdickungen und Verkalkungen zeigt, misst über den Klappen 7 cm im Umfang. Die hintere Aortenklappe zeigt über dem leicht verdickten Nodulus und am Schliessungsrande einige kurze, feine, fädige Exkreszenzen. Die anderen Klappen sind zart, o. B.

Fall XXVIII. (Sekt. 75. 1908.)

27jährige Frau. Anatomische Diagnose: Tuberculosis pulmonum, Atrophia fusca cordis.

Herz ziemlich klein und schlaff, 220 g. Beiderseits mässig erweitert. Aorta thoracica zart. Aorta abdominalis mit geringen Verdickungen. Umfang über den Klappen 6 1/2 cm. Auf dem mässig verdickten Nodulus der rechten und der hinteren Klappe, sowie am freien Rande der zarten linken Klappe erheben sich einige kurze, feine, fadenförmige Exkreszenzen. Im mikroskopischen Präparate der hinteren Klappe ist besonders die mittlere Klappenschicht äusserst zellreich, die Exkreszenzen zeigen den typischen Aufbau und Ursprung.

Fall XXIX. (Sekt. 48. 1908.)

68jähriger Mann. Anatomische Diagnose: Pneumonia lobularis. Pleuritis fibrinosa.

Herz gross, 290 g. Linker Ventrikel erweitert. Tricuspidalis leicht verdickt. Aorta mit geringem Atherom und über dem Sinus Valsalvae mit verkalkten Partien. Umfang über den Klappen 7 cm. Koronargefässe ziemlich stark atheromatös.

Die hintere Aortenklappe zeigt nach rechts hin eine kammförmige, 3 mm hohe, 5 mm lange Verdickung des Schliessungsrandes mit zahlreichen kleinen, fadenförmigen Exkreszenzen. Die zarte linke Klappe zeigt am Nodulus mehrere zarte Fädchen. Die rechte Klappe zart, o. B.

Fall XXX. (Sekt. 79. 1908.)

68jährige Frau. Anatomische Diagnose: Ulcus simplex duodeni, Bronchitis, Pericarditis fibrinosa. Myodegeneratio, hypertrophia, dilatatio cordis.

Herz gross, 500 g, schlaff. Linker Ventrikel weit, Endokard verdickt. Mitralklappen mit einigen schwachen Verdickungen auf der Vorhofseite. Aorta mit geringem Atherom. Umfang über den Klappen 7 1/2 cm, 1 cm höher 8 1/2 cm. Oberer Rand des Sinus Valsalvae etwas verdickt, etwas über der Kommissur der hinteren und der rechten Klappe zeigt sich eine ulzeröse verkalkte 7:2 1/2 mm messende Stelle.

Hintere Aortenklappe: Der besonders nach links hin verdickte freie Klappenrand trägt ca. in der Klappenmitte einen 5 mm langen, 2 mm breiten, in

feine Fäserchen aufgesplitterten, derben Fortsatz. Auch der diffus verdickte Nodulus trägt eine Anzahl feiner und kürzerer, und eine 3—4 mm lange, derbere, fadenförmige Exkreszenz. Von der rechten Kommissur her erstreckt sich 9 mm weit in die Klappe eine wallartige von feinen Fäserchen gekrönte Verdickung des Schliessungsrandes. Der stark verdickte Nodulus der rechten Klappe und der wallartige Schliessungsrand nach der hinteren Klappe zu tragen mehrere 3—4 mm lange, fadenförmige Exkreszenzen, welche sich zum Teil in feinere Fäserchen aufsplittern. Am freien Rande sitzt in der Mitte eine mehr knotenförmige, 2—3 mm hohe Exkreszenz. Die linke Klappe zeigt einen etwas verdickten Nodulus, der eine kleine fadenförmige Exkreszenz trägt. Der wenig verdickte Schliessungsrand, nach der rechten Klappe zu, trägt eine 3 mm lange, am Grunde 1 mm breite Exkreszenz, welche sich an ihrer Peripherie in zahlreiche feine Fäserchen in regelmässiger Weise verzweigt, deren Konvolut 2 1/2 cm breit ist. Auch der periphere, etwas verdickte Klappenrand trägt eine feine Exkreszenz.

Die Basis aller Klappen zeigt auf der Seite gegen den Sinus Valsalvae derbverkalkte höckerige Vorsprünge.

Fall XXXI. (Sekt. 98. 1908.)

81jährige Frau. Anatomische Diagnose: Pericarditis purulenta. Pneumonia lobaris. Arterosklerosis universalis. Degeneratio, hypertrophia, dilatatio cordis.

Herz mittelgross. Mitralis für 1 Finger durchgängig, Tricuspidalis zart. Aorta mit reichlichen Verdickungen und Verkalkungen der Intima, besonders über dem Sinus Valsalvae. Umfang über den Klappen 7,7 cm.

Die hintere und die linke Aortenklappe zeigen eine starke, schwielige, bis an den freien Klappenrand reichende Verdickung des Nodulus. Die rechte Klappe zeigt eine starke Verdickung des Nodulus und des Schliessungrandes gegen die hintere Klappe zu, am linken Schliessungsrande stehen einige kleinere, fadenförmige Exkreszenzen. Die Ränder der Mitralklappen sind derb schwielig verdickt und zeigen geringe, kleinwarzenförmige Auflagerungen auf der Vorhofseite. Die beiden Segel sind am freien Rande in geringer Ausdehnung miteinander verwachsen.

Im mikroskopischen Präparate sehen wir, dass die knotenförmige Verdickung am freien Rande der hinteren Aortenklappe hauptsächlich durch die stark verbreiterte ventrikuläre Bindegewebsschicht gebildet wird. Die mittlere Klappenschicht endigt schmal im Beginne der Klappenverdickung und die gegen den Sinus Valsalvae zu gelegene Schicht geht verschmälert in die Verdickung über. Die ventrikuläre verdickte Schicht besteht aus blassgefärbtem streifigem Bindegewebe, welches stellenweise grösseren Reichtum an Bindegewebszellen und Lymphozyten aufweist. An einer Stelle nahe der Oberfläche der Klappenverdickung sehen wir zwischen dem Bindegewebe eine reichliche Lymphozyteninfiltration, welche zahlreiche, nahe beieinander liegende ovale und rundliche, von Endothel ausgekleidete Gewebslücken umgibt. Im Gewebe liegen hier auch vereinzelte rundliche braunrote Pigmentkörner. Das mikroskopische Präparat der Mitralklappe zeigt in einiger Entfernung vom freien Klappenrande eine mässige Verdickung der subendothelialen gegen den Vorhof gelegenen Bindegewebsschicht, welche hier auffallend zellarm, im Hämalaun-Eosinpräparat rotgefärbt ist. Auf der Klappenoberfläche liegt hier eine von den Klappen nur unscharf abgegrenzte fibrinöse Masse. In der Nähe dieser Auflagerung sehen wir an einer Stelle die oberflächlichsten Partien der Klappe dicht besetzt von grossen ovalen bläschenförmigen Zellkernen mit lockerem Chromatingerüst,

zwischen denen braunes Pigment in grossen Schollen abgelagert ist. Gerade an dieser Stelle entspringen aus der Klappenoberfläche kurze fadenförmige Exkreszenzen, deren zellarmes Stroma sich im Hämalaun-Eosinpräparat hellrot färbt. Die Oberfläche dieser Exkreszenzen zeigte einzelne grosse Endothelzellen, die nur am peripheren Ende der Zotten reichlich sind. Sie zeigen grosse Ähnlichkeit mit den Zellen, welche wir an der Klappenoberfläche gefunden haben. Auf Querschnitten zeigt die Exkreszenz einen deutlich konzentrischen Aufbau ihrer Substanz. Die tiefen Klappenschichten enthalten stellenweise zahlreiche weite oder enge Gefässe und auch Stränge von Endothelzellen, welche ein deutliches Lumen nicht erkennen lassen. An einzelnen Stellen liegen diese Gefässe der Klappenoberfläche sehr nahe.

Im Weigertschen Elastinpräparat der Mitralklappe sehen wir sowohl in den zentralen Partien der Exkreszenzen als auch im aufgelockerten Klappengewebe nahe dem Ursprung der ersteren zylindrische Gebilde, wie wir sie in den Lamblschen Exkreszenzen gesehen haben. Sie enthalten reichlich elastische Fasern, stellenweise auch radiär und konzentrisch angeordnete körnige Massen von derselben Färbbarkeit wie die elastischen Fasern.

Fall XXXII. (Sekt. 82. 1908.)

72jährige Frau. Anatomische Diagnose: Miliartuberkulose, Dilatatio et atrophia fusca cordis. Endocarditis mitralis.

Herz ziemlich gross, 365 g; linker Ventrikel mässig dilatiert. Aorta ascendens mit leichten Intimaverdickungen, besonders über den Klappen, wo die Aorta einen Umfang von 8,0 cm aufweist. Alle drei Semilunarklappen der Aorta zeigen mässig verdickte Noduli, auf denen jeweils in der Mitte sich mehrere zarte fadenförmige Exkreszenzen erheben. Die Mitralklappe zeigt auf beiden Segeln etwa $1^1/_2$ cm vom freien Rande entfernt feinhöckerige Auflagerungen.

Im mikroskopischen Präparate der hinteren Aortaklappe sehen wir auf der Seite gegen den Sinus Valsalvae eine starke Verkalkung der Bindegewebsschicht. Die ventrikuläre Schicht zeigt nur geringe Verdickung und davon ausgehend einige kleine papilläre Exkreszenzen von typischem Aufbau. Die Mitralklappe zeigt ca. $^1/_2$ cm vom freien Rande entfernt eine starke Verdickung der oberflächlichen Bindegewebsschicht, welche gegen den Vorhof zu gelegen ist. Das Gewebe dieser Klappenverdickung zeichnet sich aus durch geringen Kernreichtum und verminderte Färbbarkeit. An seiner Oberfläche sieht man auf einzelnen Schnitten unregelmässig höckerige Erhebungen und papillomatöse Auswüchse von ca. 0,2 mm Dicke, welche zum Teil der Klappenoberfläche aufliegend, in der Längsrichtung getroffen, zum Teil auch im Querschnitt zu sehen sind. Diese Exkreszenzen bestehen aus homogenem lockerem, kernfreiem Zwischengewebe und sind an der Oberfläche von Endothel bekleidet. Sowohl in der verbreiterten Klappenschicht selbst als auch im Innern der Papillen sehen wir konzentrisch gebaute zylindrische Bildungen von typischem Aussehen, welche im Hämalaun-Eosinpräparat zum Teil einen leicht bläulichen konzentrisch verlaufenden, aus feinen Schollen bestehenden Ring zeigen. In den tieferen Schichten der Klappe sehen wir sehr viele Gefässchen mit weitem oder engem Lumen, welche gerade unterhalb der Klappenverdickung sehr reichlich sind und der Oberfläche näher kommen. In der Umgebung der Gefässe sehen wir stellenweise eine starke Lymphozyteninfiltration. Etwa 2 mm von dieser Stelle entfernt gegen den freien Klappenrand zu ist die Oberfläche von einem homogenen, unregelmäsig begrenzten Fibringerinnsel bedeckt. Die

kaum verdickte, gegen die tieferen Schichten unscharf abgegrenzte, oberflächliche Bindegewebsschicht ist hier äusserst reich an länglichen Bindegewebszellen mit ovalen bläschenförmigen Kernen, welche besonders an der Grenze gegen das darüber liegende Gerinnsel unregelmässig angeordnet sind und zum Teil rings von Fibrinmasse umgeben sind, in welche hier Bindegewebsfasern und Zellen hineinzuwuchern scheinen. Ganz in der Nähe dieser Zellschicht können wir vereinzelte Kapillaren nachweisen. In einzelnen Präparaten sehen wir auch die beschriebene zellarme papillentragende Klappenverdickung, zum Teil von Fibrin bedeckt. Im Weigertschen Elastinpräparat sehen wir stellenweise an der Klappenoberfläche eine dichtgebaute Elastika. Die Schichten unter den Fibrinauflagen zeigen ringförmig angeordnete gefässähnliche elastische Fasern. Am Klappenrande zeigt sich in der besprochenen Klappenverdickung eine starke Auflockerung des elastischen Gewebes; stellenweise finden sich hier auch Massen von einer unregelmässig angeordneten, grossscholligen Substanz, welche sich in gleicher Weise färbt wie die elastischen Fasern. In den papillären Erhebungen sehen wir auch dünne Stränge von gewundenen elastischen Fasern, welche sich mehr an der Peripherie der Gebilde halten und nirgends im Zerfall begriffen sind.

Fall XXXIII. (Sekt. 146. 1908.)

71jährige Frau. Anatomische Diagnose: Carcinoma ventriculi. Marasmus universalis. Atrophia fusca et Myodegeneratio fibrosa cordis. Endocarditis verrucosa mitralis.

Herz klein, schlaff, 248 g. Pulmonalklappen und Aortenklappen zart. Venöse Ostien für zwei Finger durchgängig. Ventrikel und Vorhöfe nicht erweitert. Endokard des rechten Ventrikels zart, des rechten Vorhofs stark verdickt. Tricuspidalis leicht verdickt. Endokard des linken Vorhofs leicht verdickt. Hintere zarte Aortenklappe am Rande gefenstert und mit der linken an der Kommissur leicht verwachsen. Umfang der Aorta über den Klappen 7,7 cm. Mitralklappen verdickt mit kleinen warzigen parallel dem freien Rande angeordneten Exkreszenzen. Koronararterien mit ziemlich starkem Atherom.

Im mikroskopischen Präparate sehen wir ca. 2—3 mm vom freien Rande entfernt eine spindelförmige Verdickung der Mitralklappen, welche hauptsächlich durch eine Verbreiterung der gegen den Vorhof zu gelegenen Bindegewebsschicht gebildet wird. Diese letztere besteht hier aus lockerem Bindegewebe von teilweise geringer Färbbarkeit, welches nur vereinzelte Bindegewebszellen und Lymphozyten enthält. In den meisten Präparaten sehen wir in derselben Schicht, jedoch näher gegen die Klappenbasis zu, im Hämalaun-Eosinpräparat dunkel gefärbte längliche Stränge mit zahlreichen längs- und quergestellten chromatinreichen, stäbchenförmigen Kernen. Auf Querschnitten haben diese Gebilde eine konzentrische Anordnung der Fasern und Zellen und zeigen im Elastinpräparat eine deutliche Elastika, so dass wir dieselben unbedingt als Gefässe mit obliteriertem Lumen auffassen müssen. Dort wo die Klappenverdickung ihren höchsten Grad erreicht, sehen wir ihrer Oberfläche ein unregelmässig rundliches Fibringerinnsel von ca. 1 mm Durchmesser anliegen, welches im grossen ganzen zellfrei ist und einzelne grobe, stärker gefärbte Streifen und Lücken aufweist und an der Peripherie nicht von Endothel überzogen wird. An der Berührungsstelle dieser Masse mit der Klappenoberfläche entspringen aus der letzteren papillenförmige Gebilde von ca. 100 μ Durchmesser und 1 mm Länge, welche der Fibrinmasse dicht anliegen oder in dieselbe eingeschlossen sind. Diese Papillen sind äusserst zellarm. Wir sehen einzelne Bindegewebsfasern aus der Klappe in sie einstrahlen. Das elastische

Gewebe (Figur 7), welches in der verdickten Klappenschicht stark aufgesplittert und in schollige Massen zerfallen ist, erstreckt sich auch in die Papillen teils in Form von axialen Strängen typischer elastischer Fasern, teils als konzentrisch angeordnete, aus feinkörnigen Massen bestehende axiale Zylinder, welche völlig mit denen übereinstimmen, die wir in den Geschwülsten und Lambl schen Exkreszenzen der Aortenklappen genau beschrieben haben.

Fall XXXIV. (Sekt. 88. 1908.)

60jährige Frau. Anatomische Diagnose: Carcinoma ventriculi. Pneumonia lobaris, Endocarditis verrucosa mitralis, Myocarditis fibrosa.

Herz 207 g von entsprechender Grösse. Umfang der Aorta über den Klappen 7 1/2 cm. Aorta ascendens mit leichtem Atherom. Umfang der Pulmonalis über den Klappen 8,2 cm.

Nur die hintere Aortenklappe zeigt eine ziemlich starke Verdickung des Schliessungsrandes nach rechts hin. An der vorderen Pulmonalklappe zeigt sich etwas nach links von der Mitte ein kleiner warzenförmiger transparenter Höcker. Die zarten Mitralklappen zeigen feine verruköse Exkreszenzen auf der Vorhofseite nahe dem freien Rande.

Im mikroskopischen Präparate zeigt die hintere Aortenklappe einen mässigen Zellreichtum aller Schichten. In der gegen den Sinus Valsalvae gelegenen Bindegewebsschicht liegen vereinzelte Kalk-Konkremente. Die ventrikuläre Bindegewebsschicht zeigt nahe dem freien Rande eine pyramidenförmige Verdickung von typischem Aufbau, welche in einer kleinen papillären Exkreszenz gipfelt.

Im mikroskopischen Präparate der Mitralklappen sehen wir an den Stellen, welche den warzenförmigen Erhebungen entsprechen, die ventrikuläre Bindegewebsschicht stark verdickt, aus homogenen breiten Bindegewebsfasern aufgebaut, zwischen denen viel weniger Bindegewebszellen liegen als in den umliegenden unverbreiterten Klappenteilen. Der Klappenoberfläche liegt hier eine homogene kernlose im Hämalaun-Eosinpräparat dunkelrot gefärbte Masse auf, in welche vereinzelte Bindegewebsfasern und längliche Kerne, von der Klappenoberfläche abzweigend, eine kurze Strecke weit eindringen. Auf einzelnen Präparaten sehen wir an der Klappenoberfläche papillenartige Erhebungen, welche aus demselben kernarmem beinahe homogenem Bindegewebe bestehen, wie die verdickte Klappenschicht und von Endothel überzogen sind. Zum Teil dringen diese papillären Exkreszenzen in die fibrinösen Massen ein, zum Teil sind sie frei. In der Umgebung der Basis dieser kurzen Papillen zeigt die oberflächliche Klappenschicht etwas vermehrten Kernreichtum. In der mittleren Klappenschicht, mehr gegen die Klappenbasis zu, sieht man an einzelnen Stellen spaltförmige und rundliche Gewebslücken, welche von einem deutlichen Endothel ausgekleidet sind und als Kapillaren bezeichnet werden dürften. Im Weigertschen Elastinpräparat sehen wir das elastische Gewebe der verdickten Klappenschicht aufgelockert und zum Teil anscheinend in scholligem Zerfall; auch in die Papillen steigen Stränge von elastischen Fasern aus der Klappe auf. Ausser diesen letzteren sehen wir auf einzelnen Querschnitten in den Papillen auch radiär und konzentrisch angeordnete schollig körnige Massen von derselben Färbbarkeit wie die elastischen Fasern.

Fall XXXV. (Sekt. 21. 1908.)

44jährige Frau. Anatomische Diagnose: Carcinoma ventriculi, Peritonitis purulenta.

Herz 225 g. Herzklappen mässig verdickt. Aorta mit leichten Intimaverdickungen. Umfang über den Klappen 6 cm. Die rechte Aortenklappe ist

zart und trägt am freien Rande und am mässig verdickten Nodulus einige zarte fadenförmige Exkreszenzen. Die linke Aortenklappe zeigt eine leistenförmige Verdickung des Schliessungsrandes, besonders nach rechts hin und in der Gegend des Nodulus eine fadenförmige Exkreszenz. Im mikroskopischen Präparat zeigt die Exkreszenz deutlich die axiale Strangbildung, welche im Weigertschen Elastinpräparat elastische Fasern und, wie in den früher beschriebenen Fällen, schollige Massen aufweist. Die hintere Klappe zeigt nach rechts hin eine 6 mm lange starke leistenförmige Verdickung des Schliessungsrandes. Im mikroskopischen Bilde ist deutlich die starke, pyramidenförmige Verdickung der ventrikulären Bindegewebsschicht zu sehen, auf deren Oberfläche zahlreiche Querschnitte durch feine fadenförmige Exkreszenzen liegen, welche in ihrem Aufbau mit denjenigen der linken Klappe vollständig übereinstimmen.

Das hintere Mitralsegel zeigt auf der Vorhoffläche in seiner Mitte einige kleine dicht beieinander stehende knötchenförmige Exkreszenzen, welche zusammen ein 2 mm im Durchmesser messendes Grüppchen bilden. Im mikroskopischen Präparat zeigt die Mitralklappe eine geringe Verdickung der bindegewebigen Vorhofschicht, welche in ihren tieferen Partien eine mässige Vermehrung von Bindegewebszellen und Lymphozyten aufweist und an ihrer Oberfläche einige kleine im Hämalaun-Eosinpräparat hochrot gefärbte homogene Fibringerinnsel trägt. In diese, im ganzen zellfreien Gebilde erstrecken sich von der Klappenoberfläche aus rechtwinklig abzweigende Bindegewebsfasern mit länglichen Kernen. Auf einzelnen Präparaten sehen wir die eindringenden Bindegewebsfasern zu kolbenförmigen, kernarmen, beinahe homogenen Gebilden zusammengelagert. Im Weigertschen Elastinpräparat zeigt die verdickte gegen den Vorhof gelegene Bindegewebsschicht eine Auflockerung des elastischen Gewebes, die kolbenförmigen Gewebsexkreszenzen der Klappe enthalten keine elastischen Fasern.

Bei der makroskopischen und mikroskopischen Untersuchung dieser Lambl'schen Exkreszenzen zeigt sich eine auffallende Ähnlichkeit mit den papillomatösen Tumoren der Semilunarklappen, welche sich sowohl auf Lage und Ursprung, als auch auf den feineren Aufbau der Gebilde erstrekt. Wie nämlich die Lamblschen Exkreszenzen am Klappenschliessungsrande und am Nodulus, seltener am freien Rande lokalisiert sind, so haben wir auch die entsprechenden Stellen als Ursprungspunkte der papillomatösen Tumoren kennen gelernt. Was den Ursprung betrifft, so entspringen beide Sorten von Gebilden aus der ventrikulären Bindegewebeschicht der Klappe, welche sowohl bei den Lamblschen Exkreszenzen, als auch in manchen Fällen von Tumoren eine deutliche Verdickung aufweist und deren Fasern sich zum Teil in den Stiel der Bildung hinein verfolgen lassen. Die Ähnlichkeit in der Struktur der papillomatösen Tumoren mit den Lamblschen Exkreszenzen ist besonders im 2. und 3. der von mir beschriebenen Tumoren eine auffallende. Im Hämalaun-Eosinpräparat zeigen uns sowohl der Stiel als die Papillen in beiden Sorten von Gebilden einen übereinstimmenden Aufbau des kernarmen, homogenen Gewebes. Im Elastinpräparat ist die Ähnlichkeit noch auffälliger. Wir sehen in beiden Arten von

papillomatösen Gebilden reichliche elastische Fasern und die axialen zylindrische Bildungen, welche überall aus denselben scholligen Massen aufgebaut sind und dieselbe Färbbarkeit aufweisen. Die an der Oberfläche der Papillen gelegenen zellreichen Partien, welche besonders im 2. der von mir beschriebenen Tumoren sehr ausgesprochen sind, finden ein Analogon in den Anhäufungen ähnlicher Zellen, welche wir in den peripheren Teilen mancher Lamblscher Exkreszenzen finden. In beiden Fällen ist schwer zu entscheiden, ob diese Zellen vom Endothel oder aus dem Bindegewebe ihren Ursprung nehmen. — Ferner darf nicht unberücksichtigt bleiben, dass in den meisten der beschriebenen Fälle von papillomatösen Tumoren der Semilunarklappen sowohl in der nächsten Umgebung der Tumoren als auch an den benachbarten Klappen kleine Exkreszenzen direkt aus der Klappenoberfläche entspringen, welche, für sich allein betrachtet, unzweifelhaft als Lamblsche Exkreszenzen aufzufassen wären. — Ich halte es für bewiesen, dass wir, wenigstens im 2. und 3. der von mir beschriebenen Tumoren, nichts anderes vor uns haben als stark ausgebildete Lamblsche Exkreszenzen. Der Unterschied in der Ausbreitung der Bildungen darf uns um so weniger dazu bewegen, diese beiden Sorten von Exkreszenzen als prinzipiell verschiedene Gebilde aufzufassen, als wir ja unter den 35 von mir beschriebenen Fällen von Lamblschen Exkreszenzen auch die weitgehendsten Grössenunterschiede gesehen haben.

Neben kleinsten, makroskopisch kaum sichtbaren Fädchen finden wir zum Beispiel in Fall IV (Sekt. 590. 1907) ein deutlich gestieltes, mehrere mm langes, am freien Ende papillomatös aufgefasertes Gebilde, welches die grösste Ähnlichkeit mit einem papillomatösen Tumor zeigt.

Auf die Frage, ob wir berechtigt sind in den anderen Klappentumoren von den Lamblschen Exkreszenzen prinzipiell verschiedene Gebilde zu sehen, werde ich später noch zurückkommen. Vorerst aber will ich an Hand des von mir gesammelten Materials die Frage zu lösen versuchen, ob die Lamblschen Exkreszenzen der Semilunarklappen als echte Geschwülste aufzufassen seien, oder ob wir über die Ursache ihrer Entstehung irgend welchen anderen Aufschluss erhalten können.

Es handelt sich zunächst um relativ häufig vorkommende Gebilde. Ich habe an den rund 150 Leichen, welche im vergangenen Vierteljahr bei uns zur Sektion kamen, mit Leichtigkeit in zirka 30 Fällen, d. h. in $^1/_5$ der Fälle deutliche papillomatöse Exkreszenzen der Semilunarklappe von grösserer oder geringerer Ausdehnung finden können. Von diesen Fällen habe ich einen grossen Teil mit einigen anderen Fällen zusammen hier näher beschrieben.

Diese Gebilde gehören vorzüglich dem höheren Alter an. Von den 31 Fällen mit Altersangabe zählen 25 60—80 Jahre und nur zwei unter 50 Jahren. Die einzige jüngere Person zählt 27 Jahre. (Fall XXVIII. Sekt. 75. 1908.) Makroskopisch ist eine stärkere Arteriosklerose der Aorta in 7 Fällen, mässige arteriosklerotische Veränderungen derselben in 18 Fällen nachgewiesen. In den 6 anderen Fällen finden sich 3 mal Angaben über arteriosklerotische Veränderungen der Aorta abdominalis oder der Koronararterien und nur in 3 Fällen wurden makroskopisch keine arteriosklerotischen Veränderungen gefunden.

Bei der mikroskopischen Untersuchung habe ich in vielen Fällen an den Herzklappen Kalkeinlagerungen in der gegen den Sinus Valsalvae gerichteten oberflächlichen Bindegewebsschicht gefunden, wie sie Mönckeberg als typisch für eine von der Basis aufsteigende Klappensklerose beschreibt. Auch Einlagerungen von Fettgewebe in der mittleren Klappenschicht waren sehr häufig zu finden. In den meisten Fällen sind die papillomatösen Exkreszenzen mit einer kammförmigen Verdickung des Nodulus Arantii und des Schliessungsrandes der Klappe kombiniert und nur in den seltensten Fällen gehen Papillen direkt aus der unverdickten Klappe hervor. Da die kammartigen Klappenverdickungen durch dieselbe Schicht gebildet und in derselben Weise aufgebaut sind wie die Exkres-zenzen, so sieht es darnach aus, das wir es mit wesensgleichen Bildungen zu tun haben.

Veraguth beschreibt Verdickungen der zellarmen Bindegewebeschicht auf der Ventrikelseite der Semilunarklappen, welche vom freien Rande durch einen feinen Saum getrennt sind und nach der Klappenbasis zu allmählich abnehmen. Er nennt sie physiologische Klappenverdickungen und macht für ihre Entstehung in erster Linie einen vom Normalen abweichenden Reichtum der Klappenschicht an embryonalen, entwickelungsfähigen Zellen geltend. Diese Abnormität soll bewirken, dass derselbe Reiz in dem einen Fall eine Verdickung hervorruft, welche im anderen Falle unterbleibt. Die Ansicht Veraguths, dass diese Verdickungen an den Klappen junger Individuen vorkommen, wie auch, dass die Klappen hochbetagter Greise zart und dünn sein können, wird jedenfalls durch die von mir beobachteten Fälle nicht gestützt. Zur Unterscheidung von endokarditischen Klappenverdickungen führt Veraguth die regelmässige Anordnung der Klappenschichten, sowie das Fehlen von Zellwucherungen und Vaskularisation an. Auch Mönckeberg geht kurz auf die Verdickungen der ventrikulären Bindegewebsschicht am Klappenschliessungsrande ein, für die er eine von der Aorta absteigende zuerst die Klappenkommissuren ergreifende

Sklerose verantwortlich macht. Gegenüber den ähnlich lokalisierten endokarditischen Veränderungen gibt er genauere Unterschiede nicht an. Ewald, der auf experimentellem Wege die physiologische Bedeutung der Noduli zu erklären sucht, kommt zum Schluss, dass wir es mit Schutzapparaten zu tun haben, welche aber nicht, wie frühere Autoren vermutet haben, zur Ausfüllung von Lücken beim Klappenschluss dienen, sondern als Sperrzähne das Abgleiten der Klappen verhindern sollen. Ewald hält die Noduli für schwielenartige Bildungen, die durch einen chronischen Reiz entstehen, welcher bedingt ist durch die gegenseitige Reibung der an einander abgleitenden Klappen. Was die Mönckebergsche Auffassung betrifft, so glaube ich angesichts meiner eigenen Beobachtungen, dass sich jedenfalls nicht alle diese Gebilde als absteigende sklerotische Veränderungen erklären lassen. Wir finden zwar, wie schon erwähnt, sehr häufig an den Klappen, zugleich mit diesen Verdickungen und Exkreszenzen, eine Sklerose der gegen den Sinus Valsalvae gewendeten Schichten und oft auch arteriosklerotische Veränderungen der Aorta, welche häufig auch den oberen Rand des Sinus Valsalvae und die Klappenkommissuren ergreifen, doch können wir kaum je ein kontinuierliches Zusammenhängen dieser Veränderungen mit den Verdickungen des Nodolus konstatieren. Im Gegenteil sitzt fast in allen Fällen die Verdickung nur in der Klappenmitte und nimmt gegen die Kommissuren zu rasch ab; nirgends habe ich einen von den Kommissuren nach der Klappenmitte zu fortschreitenden Prozess dieser Art finden können. Immerhin ist das gemeinsame Vorkommen der Verdickungen und Exkreszenzen des Nodulus mit arteriosklerotischen Veränderungen der Aorta so häufig, dass dasselbe nicht auf Zufall beruhen kann. — Ich habe sowohl in den beschriebenen Fällen von Lamblschen Exkreszenzen als auch in zahlreichen Fällen von verdicktem Nodulus Arantii die Beobachtung gemacht, dass wir es sehr oft mit Aorten zu tun haben, welche an ihren Ursprung im Vergleich zu der Grösse des Ventrikels eine auffallende Weite des Lumens zeigen. Auch absolut gemessen war die Weite der Aorta meist eine auffallende, in 31 meiner Fälle messen wir 15mal über dem Sinus Valsalvae einen Umfang von 8 cm und darüber und nur in 3 Fällen beträgt derselbe weniger als 7 cm. Die Vermutung liegt nahe, dass diese Weite der Aorta bedingt sein könnte durch die meist zugleich vorgefundene arteriosklerotische Veränderung der Wandung. Mai hat nun auf experimentellem Wege gezeigt, dass eine solche Weite des Conus arteriosus eine viel grössere mechanische Inanspruchnahme der Klappen bedingt, da sie die Bildung der schon von Krehl in ihrer Bedeutung erkannten Wirbel des Blut-

stromes verhindert, welche die Aortenklappen in ihrer physiologischen Stellung erhalten.

Eine mechanische Ursache endokardialer Verdickungen wurde schon von verschiedenen Autoren angenommen. So gibt Zahn als typischen Befund bei Klappeninsuffizienzen Verdickungen der freien Klappenränder, besonders der mittleren Schicht, und endokardiale Verdickungen in der dem Blutstrom nach rückwärts von der insuffizienten Stelle gelegenen Herzhöhle an. Derselbe Autor beobachtete in einem der Fälle eine hahnenkammartige Verdickung des freien Klappenrandes, welche er jedoch glaubt auf Endocarditis zurückführen zu müssen. Auch Honegger glaubt eine grosse Anzahl der von ihm untersuchten Klappenverdickungen an den Semilunar- und Zipfelklappen auf mechanische Ursachen zurückführen zu müssen, da er bei der Untersuchung derselben entzündliche Erscheinungen irgendwelcher Art nicht finden konnte. Herxheimer veröffentlichte in seiner Arbeit über perikardiale Sehnenflecken und Endokardschwielen Abbildungen von subendothelialen Gewebsverdickungen, welche in ihrem Aufbau grosse Ähnlichkeit zeigen mit den Verdickungen des Nodulus Arantii. Er führt sowohl die perikardialen als auch die endokardialen Verdickungen, welch letztere er bei Klappeninsuffizienzen an denjenigen Stellen fand, welche vom rückflutenden Blutstrom mussten getroffen worden sein, auf mechanische Ursache zurück und zwar erklärt er den Vorgang als eine primäre Endothelschädigung, welcher eine Wucherung des darunterliegenden Bindegewebes nachfolge. Auch Ewald führt zur ätiologischen Erklärung der Klappensklerose, besonders der reifenförmigen Verdickungen an der Basis der Aorten und Pulmonalklappen Stromstauungen und Wirbelbildungen, also auch mechanische Momente an. Von meinen eigenen Beobachtungen scheint mir besonders ein Moment darauf hinzuweisen, dass wir es mit einer fast stets an derselben Stelle einwirkenden, also offenbar mit einer mechanischen Ursache zu tun haben; es ist dies der Umstand, dass fast in allen Fällen die Verdickungen und Papillen an denselben Stellen lokalisiert sind und zwar in erster Linie an der hinteren Klappe am rechten Schliessungsrande, in zweiter Linie an der rechten Klappe an dem gegen die hintere Klappe zu gelegenen Schliessungsrande.

Während wir es in den meisten der von mir angeführten Fälle mit Aortenklappen zu tun haben, welche keinerlei Zeichen von Entzündung aufweisen, so habe ich in den zuletzt angeführten Fällen ähnliche Exkreszenzen auf den Mitralklappen gefunden, welche alle zugleich deutliche Zeichen von Endocarditis aufweisen. Wir sehen in diesen

Klappen stellenweise grossen Zellreichtum und Lymphozyten-Infiltration der zum Teil schön gegeneinander abgrenzbaren Klappenschichten, ferner schwächere oder stärkere Vaskularisation der Klappen und Auflagerung fibrinöser Massen an der Klappenoberfläche. In der Nähe dieser endokarditischen Veränderungen erheben sich an der Klappenoberfläche papillomatöse Exkreszenzen, welche zum Teil in die fibrinösen Massen hineinragen. Die Ähnlichkeit dieser Gebilde mit den Lambl schen Exkreszenzen der Aortenklappen ist besonders auffallend in Fall XXXIII (Sekt. 146. 1908. Figur 7). Hier sehen wir auch die elastischen Elemente am Aufbau der Exkreszenz teilnehmen und erkennen dieselben axialen scholligen Zylinder wie wir sie sowohl bei unseren Tumoren als auch bei den Lambl schen Exkreszenzen gefunden haben. Ich habe ferner einige Fälle von älteren und frischen Klappenendokarditiden aus dem hiesigen Sammlungsmaterial auf solche Exkreszenzen hin mikroskopisch untersucht; ich habe jedoch in diesen Fällen meist nur vereinzelte Bindegewebsfasern und Zellen gesehen, welche in die fibrinös-nekrotischen, die Klappenoberfläche bedeckenden Massen eindringen, nirgends konnte ich kernarme zylindrisch aufgebaute Exkreszenzen finden. In diesen Fällen handelte es sich um hochgradig veränderte Klappen, welche ausser einem starken Belag von fibrinöser Masse eine sehr starke Infiltration und zum Teil auch Vaskularisation der Schichten zeigten; während wir in den 5 Mitralklappen mit Exkreszenzen viel geringgradigere Prozesse mit spärlicheren Auflagerungen und geringer Infiltration gesehen haben. Diese Beobachtungen lassen vielleicht die Vermutung berechtigt erscheinen, dass diese papillomatösen Oberflächenwucherung nur bei sehr chronisch und wenig intensiv verlaufenden Prozessen auftrete. Die in meinen 5 Fällen in den Klappen gefundenen Gefässe scheinen ferner bis zu einem gewissen Grade dafür zu sprechen, dass der diese Veränderungen bewirkende Reiz mykotischer oder toxischer Art sei, obwohl wir, wie Thorel sagt, nicht wissen, ob nicht auch mechanische Reize eine Gefässwucherung bewirken können. Meine letzterwähnten Beobachtungen stimmen im ganzen mit denen von Königer überein, welcher ebenfalls in den meisten der von ihm untersuchten ausgesprochenen Klappen-Endokarditiden unregelmässig in die Fibrinmassen eindringende Bindegewebselemente fand. Nur bei zwei Fällen von verdickten Aortenklappen erwähnt er den Lambl schen ähnliche Exkreszenzen.

In dem einem Falle fand er bei einem 77jährigen Manne diese „fibrösen Anhänge des Nodulus Arantii." in eine fibrinöse Auflagerung eingeschlossen; er hält dieselben eher für eine Ursache als für eine

Folge der „endokarditischen Veränderung“. In diesem Falle fand der Autor ähnliche Exkreszezen auch an der Vorhofsfläche der ebenfalls etwas verdickten Mitralklappe. In einem 2. Falle fand er bei einem 58jährigen Manne an der Aortenklappe neben unbedeutenden Fibrinauflagerungen und vereinzelten Leukozyten in der subendothelialen Klappenschicht der Ventrikelseite stärkere und zartere papilläre Exkreszenzen. Die zarten Erhebungen der subendothelialen Schicht hält der Autor für, „möglicherweise unter dem Einfluss der frischen Erkrankung gebildete“, Exkreszenzen. Auch Eberth erwähnt in einer Arbeit über diphtherische Endocarditis mikroskopisch kleine Zöttchen am endokarditisch veränderten Klappenschliessungsrande, von welchen er vermutet, dass sie die Ursache seien, dass gerade diese Stelle zu endokarditischen Vegetationen disponiert sei.

Wenn wir alles berücksichtigen, so können wir gewiss die Möglichkeit nicht ausschliessen, dass wir auch in meinen Fällen, in denen endokarditische Prozesse und papilläre Exkreszenzen kombiniert sind, ein zufälliges oder im Sinne von Eberth aufzufassendes Zusammentreffen von Endocarditis und Papillomen vor uns haben. Anderenteils aber liegt nach meiner Ansicht in manchen Fällen doch die Vermutung näher, dass wir es hier mit den Folgen einer weniger intensiv verlaufenden Endocarditis zu tun haben.

Ich glaube zu der Annahme berechtigt zu sein, dass wir in den Lamblschen Exkreszenzen weder echte Tumorbildungen, noch normale physiologische Organe, sondern auf bestimmte Reize mechanischer, eventuell auch toxisch-mykotischer Art zurückzuführende Gewebswucherungen vor uns haben. Ferner glaube ich, dass die grosse Ähnlichkeit des 2. und 3. der von mir beschriebenen Klappentumoren mit den Lamblschen Exkreszenzen es uns nahe legt, auch für sie dieselbe Entstehungsweise anzunehmen.

Im Gegensatz zu den zwei besprochenen Tumoren weicht der erste der von mir beschriebenen Klappentumoren in seinem Aufbau wesentlich von dem Typus der Lamblschen Exkreszenzen ab. Sein scharfbegrenzter Ursprung von einer sonst unveränderten Herzklappe und sein Gehalt an myxomatösem Gewebe würden bis zu einem gewissen Grade die Auffassung rechtfertigen, dass wir es hier mit einem echten papillomatösem Myxom zu tun haben. Jedoch haben wir in der Grösse des Gebildes, in seinem papillomatösen Aufbau, in seinem Sitz an den Ventrikelfläche nahe dem Schliessungsrande und in seinem Ursprung aus der ventrikulären Bindegewebsschicht, ebenso in seinem Reichtum an elastischen Fasern wieder so manche Ähnlichkeit mit den beiden

anderen tumorähnlichen Exkreszenzen, welche eine prinzipielle Trennung dieser Gebilde nicht ganz berechtigt erscheinen lassen.

Was die Frage anbetrifft inwiefern der Befund von myxomatösem Gewebe uns berechtigt, hier eine Tumorbildung anzunehmen, so habe ich vorerst einige Mitteilungen aus der Literatur über Myxomgewebe in den Herzklappen anzuführen. Veraguth sieht in der homogenen, dünnen, subendothelialen Klappenschicht einen Abkömmling des embryonalen Gallertgewebes, welches zwischen dem endokardialen und den muskulösen Rohr der primären Herzanlage gelegen ist. Bei der Klappenbildung wird von dem ersten der beiden Rohre die Endothelbekleidung, von dem zweiten das tiefere Klappengewebe gebildet und aus der dazwischen liegenden, von der gallartigen Schicht abstammenden Partie sollen die myxomatösen Exkreszenzen ihren Ursprung nehmen, welche Veraguth für echte, aus den Resten embryonalen Gewebes entstandene Tumoren hält. Königer fand in normalen Semilunarklappen Erwachsener, sowohl in der Nähe des freien Klappenrandes als auch in der die Klappenmitte einnehmenden Schicht der Klappe, ein schleimähnliches Gewebe mit länglichen schmalen, zum Teil mit Ausläufern versehenen, Kernen und einer fädigen, im Hämalaun-Eosinpräparat intensiv blau gefärbten Grundsubstanz. Ich habe diese Befunde von schleimartigem Gewebe auch in den von mir untersuchten Semilunarklappen bestätigen können.

Königer fand ferner ähnliches myxomatöses Gewebe in einigen Fällen von Verdickungen der subendothelialen Schicht der Mitralklappen. Da er über diesen Partien Endotheldefekte und fibrinöse Auflagerungen fand, so hält er sie für endokarditische Wucherungen mit schleimiger Degeneration. Auch in derben endokarditischen Bindegewebsverdickungen der Herzklappen fand Königer mitunter schleimige Degeneration. Honegger fand ebenfalls in den tieferen Schichten verdickter Mitralklappen und in den Verdickungen des Nodulus der Semilunarklappen mitunter myxomatöses Gewebe.

Wenn wir diese Beobachtungen berücksichtigen, so ist jedenfalls die Möglichkeit nicht von der Hand zu weisen, dass wir es auch bei unserem Fall I mit einer myxomatös veränderten Wucherung zu tun haben, welche, da sie bei einer jugendlichen Person an ganz zirkumskripter Stelle der sonst normalen Klappe sich erhebt, am ehesten auf einen zirkumskript einwirkenden endokarditischen Reiz zurückzuführen wäre. Der gleichmässige und regelmässige Aufbau und die unveränderte Struktur der Klappe sind allerdings auffällig. Es ist deshalb jedenfalls auch nicht möglich, diesem Gebilde definitiv die Natur eines Tumors

abzusprechen. Umgekehrt kann aber auch die Tumornatur nicht mit irgendwelcher Sicherheit bewiesen werden.

Die in der Literatur beschriebenen gefässlosen Klappen-Tumoren zeigen im grossen und ganzen ein ähnliches Verhalten, wie die von mir beschriebenen und es ist zum mindesten sehr fraglich, ob wir sie als wirkliche Tumoren auffassen dürfen.

Die drei gefässlosen Tumoren von Ribbert zeigen in ihren Aufbau und in ihren Ansatz so viel Ähnlichkeit mit dem zweiten und dritten meiner Tumoren, dass die Vermutung nahe liegt, auch in ihnen ähnliche Bildungen vom Typus der Lamblschen Exkreszenzen zu sehen. Da wir auch auf der Mitralklappe, ähnliche wenn auch nur geringgradige, papillenartige Bildungen gesehen haben und auch Königer solche freie Exkreszenzen an einer verdickten Mitralklappe beobachtet hat, so halte ich es für wahrscheinlich, dass es sich auch bei diesen Exkreszenzen der Tricuspidalklappe um ähnliche Bildungen handelt.

Bei dem Reitmannschen Tumor der Pulmonalklappe liegt die Vermutung ebenfalls nahe, dass wir es mit einer den Lamblschen zuzuzählenden Exkreszenz zu tun haben; hierfür spricht ausser dem allgemeinen Aufbau und dem Verhalten des Endothels, welches an meinen Fall III erinnert, vor allem der Sitz des Tumors am Nodulus. Auch erscheint mir die Tatsache beachtenswert, dass es sich auch hier um einen 74jährigen Greis handelte. Bei dem Tumor von Curtis liegt schon darum die Vermutung nahe, dass es sich um eine reaktive Wucherung handle, weil die ganze Herzklappe endokarditisch verdickt war. Curtis selbst hielt den Tumor für eine entzündliche Bildung.

Auch der Tumor von Djewitzky dürfte seiner Ursprungsstelle nach wie auch seinem Aussehen nach den Lamblschen Exkreszenzen zuzuzählen sein. In seinem Aufbau zeigt er eine gewisse Ähnlichkeit mit meinen Fall I. Was den Befund von myxomatösem Gewebe betrifft, so gibt der Autor selbst zu, dass er bei einem Pseudotumor der Herzhöhlen ebenfalls eine positive Muzinreaktion erhalten habe.

Über den Deboveschen Tumor liegen nur so geringfügige Angaben vor, dass eine Beurteilung desselben nicht möglich ist, doch finden wir hier jedenfalls auch keine Angaben, welche sicher für die Tumornatur des Gebildes sprechen würden.

Bevor ich auf die Beurteilung der gefässhaltigen Tumoren eingehe, will ich kurz anführen, was uns heute aus der Literatur über die Vaskularisation normaler und pathologisch veränderter Klappen bekannt ist. Nach den Untersuchungen von v. Langer und Ribbert sind die Semilunarklappen Erwachsener normalerweise vollständig gefässlos

und die Atrioventrikularklappen weisen nur in ihren basalen Drittel in der mittleren Klappenschicht Gefässe auf. Frische endokarditische Wucherungen sind selten gefässhaltig; während ältere, offenbar durch einen länger dauernden Prozess hervorgerufene reaktive Klappenwucherungen oft zahlreiche Gefässe enthalten.

Diese sind meist in den gegen das Ostium zu gelegenen Schichten und in manchen Fällen nur an zirkumskripter Stelle zu finden. Die Gefässe bestehen teils aus Endothelröhren mit stellenweise grossen Zellen und Kernteilungsfiguren, teils können wir an ihnen den Aufbau der Arterien nachweisen. Auch Königer beschreibt fibröse endokarditische Klappenexkreszenzen, welche Gefässe enthalten. In arteriosklerotisch veränderten Klappen fand Langer keine Gefässe. Auch die von mir untersuchten Fälle endokarditisch veränderter Klappen bestätigen diese Angaben.

In Anbetracht dieser Verhältnisse kann es für uns kein Grund sein, eine Klappenexkreszenz darum als Tumor anzusprechen, weil sie Gefässe enthält. Es wäre im Gegenteil nicht gerade zu erwarten, dass wir in einem Organ, welches normalerweise keine Gefässe enthält, einen gefässhaltigen Tumor finden. Ich glaube deshalb, in der Vaskularisation eher einen Grund zu sehen, welcher dafür spricht, dass wir es hier mit endokarditischen Prozessen zu tun haben.

In dem Fall von Guth handelt es sich um einen papillomatösen, stellenweise vaskularisierten Tumor der Mitralklappe, welcher in seinem Aufbau an die Ribbertschen gefässlosen Tumoren der Tricuspidalis erinnert. Ich glaube, dass wir diesen Tumor, gerade darum, weil er Gefässe enthält, am ehesten als eine Bildung zu betrachten haben, welche auf eine zirkumskript einwirkende Endocarditis zurückzuführen wäre. Die drei anderen gefässhaltigen Tumoren fasse ich unbedingt als endokarditische Wucherungen auf. Bei den Fällen von Leonhardt und Steinhaus lassen die anderweitigen endokarditischen Veränderungen der Herzklappen kaum einen Zweifel über die Entstehung der Tumoren bestehen. Bei dem Ribbertschen gefässhaltigen Tumor fehlen Angaben über die übrige Beschaffenheit der Klappen. Dem Aufbau nach gleichen sich diese drei Tumoren auffallend. Sowohl die schalenförmige Umschliessung durch die oberflächliche Klappenschicht als auch das Einwuchern von Bindegewebe und Gefässen an der Basis des Tumors erinnert an die Vorgänge der Organisation endokarditischer Thromben, wie sie z. B. Thorel beschreibt. Dass auch myxomatöses Gewebe in solchen endokarditischen Organisationen kein sehr seltener Befund ist, habe ich schon oben erwähnt. Ich glaube diese drei Tumoren darum

mit einigem Recht als endokarditische Bildungen ansehen zu müssen. Jedenfalls liegen gerade bei diesen gefässhaltigen Gebilden wenig Gründe vor, welche eine Auffassung derselben als echte Tumoren rechtfertigen würden.

Wir haben also gesehen, dass sämtliche der bis jetzt bekannten primären Tumoren der Herzklappen grosse Ähnlichkeit zeigen mit Exkreszenzen, welche unbedingt nicht als Tumoren aufzufassen sind, nämlich teils mit den Lamblschen Exkreszenzen, teils mit endokarditischen Bildungen, und dass wir wenigstens an Hand des uns heute zur Verfügung stehenden Materials nicht mit Sicherheit die Existenz primärer Klappentumoren annehmen können.

Literatur.

1. Brenner, Das Haemangioelastomyxoma cordis und seine Stellung unter den Myxomen. Diese Zeitschrift. I. Heft 3.
2. Curtis, Archiv de phys. norm. et pathol. IV. 1871—72.
3. Debove, Myxome pédicul. développé sur la valv. tricusp. Bull de la Soc. Anat. de Paris. 1873.
4. Djewitzky, Über Geschwülste der Herzklappen. Virchows Archiv. Bd. 185.
5. Eberth, Über diphtherische Endocarditis. Virchows Archiv. Bd. 57.
6. Ewald, Die Funktion des Nodulus Arantii. Berl. klin. Wochenschr. 1905.
7. Guth, Über einen Fall von papillärem Myxom auf der Valvula tricuspidalis cordis. Prager Med. Wochenschrift. 1898.
8. Herxheimer, Über Sehnenflecke und Endokardschwielen. Zieglers Beiträge zur patholog. Anatomie. Bd. 23. 1902.
9. Honegger, Beiträge zur Kenntnis der degenerativen und entzündlichen Veränderungen der Intima des Herzens und der grossen Gefässstämme. Inaug.-Diss. Zürich. 1882.
10. Kesselring, Beiträge zur Kasuistik der Myxome des Herzens. Inaug.-Diss. Zürich. 1900.
11. Königer, Histologische Untersuchungen über Endocarditis. Arbeiten aus dem patholog. Institut zu Leipzig. 1903.
12. Lambl, Primäre Exkreszenzen an der Semilunarklappe der Aorta. Wiener Med. Wochenschrift. Bd. VI. 1856.
13. v. Langer, Die Blutgefässe in den Herzklappen bei Endocarditis valvularis. Virchows Archiv. Bd. 109.
14. Leonhardt, Über Myxome des Herzens insbesondere der Herzklappen. Virchows Archiv. Bd. 181.
15. Luschka, Das Endokardium und die Endocarditis. Virchows Archiv. Bd. 4.
16. Derselbe, Die Struktur der halbmondförmigen Klappen des Herzens. Archiv für physiolog. Heilkunde. 1856.
17. Derselbe, Über Bindegewebsauswüchse der Semilunarklappe der Arteria pulmonalis und über gestielte Epithelzellen. Virchows Archiv. Bd. 11.
18. Mai, Ein Beitrag zum Mechanismus der Aortenklappen. Zeitschrift f. klin. Medizin. Bd. 58.

19. Mönckeberg, Der normale histologische Aufbau und die Sklerose der Aortenklappen. Virchows Archiv, Bd. 176.
20. Reitmann, Ein Fall von primärem Klappentumor des Herzens. Zeitschrift f. Heilkunde. Bd. XXVI. 1905.
21. Ribbert, Über Gefässe in den Herzklappen. Virchows Archiv. Bd. 147.
22. Derselbe, Über Rückbildung an Zellen und Geweben und über die Entstehung der Geschwülste. Bibliotheca medica. Abteilung C. Heft 9. 1897.
23. Derselbe, Geschwulstlehre. 1904.
24. Steinhaus, Ein Fall von primärem Myxhaemangioma hypertrophicans cordis. Zentralblatt f. Pathol. u. pathol. Anatomie. 1899. Bd. X.
25. Simmonds, Über Herzklappengeschwülste. Münchener Med. Wochenschrift. Nr. 21. 1908.
26. Thorel, Pathologie der Kreislaufsorgane. Ergebnisse der Allgem. Pathologie von Lubarsch und Ostertag. 1903 u. 1907.
27. Veraguth, Untersuchungen über normale und entzündliche Herzklappen. Virchows Archiv. Bd. 139.
28. Zahn, Einige anatomische Kennzeichen der Herzklappeninsuffizienz. Kongress f. innere Medizin. Wiesbaden 1895.

Verzeichnis der Abbildungen.

Fig. 1. Fall 1: Papillomatöser Tumor der Pulmonalklappe.
Fig. 2. Fall 2: Okul. 3. Objekt. 4. Leitz. Orceinfärbung. In den Zotten reichliche, vielfach in Körnchen zerfallene und in axialen Strängen angeordnete elastische Elemente.
Fig. 3. Fall 3: Lupenvergrösserung. Hämalaun-Eosinfärbung.
Fig. 4. Fall 1 (Lamblsche Exkreszenz. Sekt. 77. 1908): Weigerts Elastinfärbung. Okul. 1. Objekt. 3. Leitz. Mit ähnlichem Verhalten der elastischen Elemente wie in Fig. 2.
Fig. 5. Fall 3 (Lamblsche Exkreszenz. Sekt. 636. 1907): Hämalaun-Eosinfärbung. Mit stellenweise deutlich ausgebildeten axialen Strängen.
Fig. 6. Fall 20 (Lamblsche Exkreszenz. Sekt. 227. 1908): Makroskop. Bild. Weite Aorta ascendens. Mehrere papilläre Exkreszenzen auf der hintern und rechten Klappe.
Fig. 7. Fall 33 (Endocarditis verrucosa mitralis. Sekt. 146. 1908): Weigerts Elastinfärbung. Okul. 1. Objekt. 7. Leitz. Mehrere mit Fibrin bedeckte papilläre Exkreszenzen mit z. T. in axialen Strängen angeordneten und ähnlich wie in Fig. 2 und 4 veränderten elastischen Elementen.

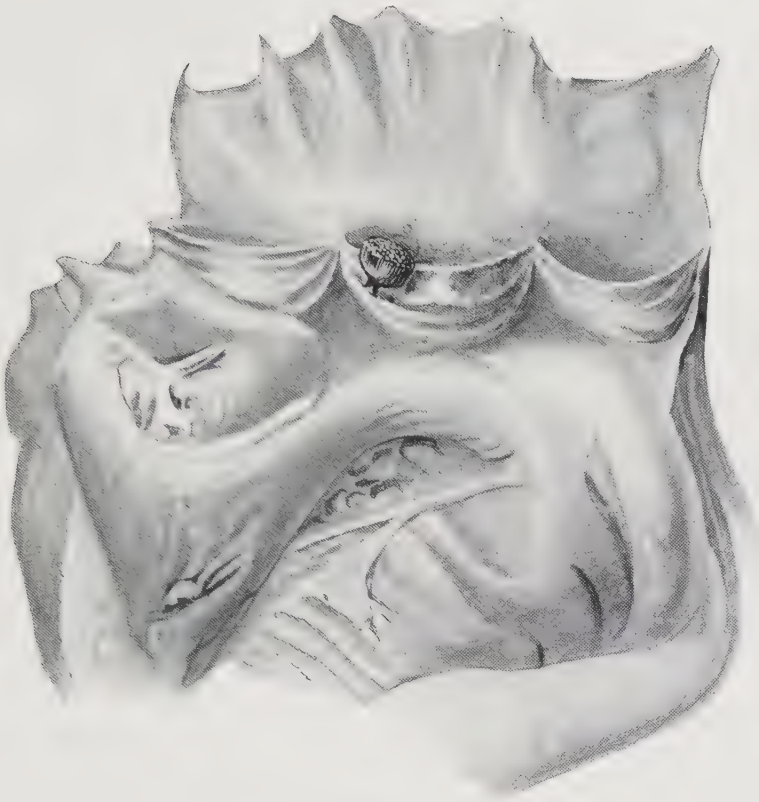

Figur 1.

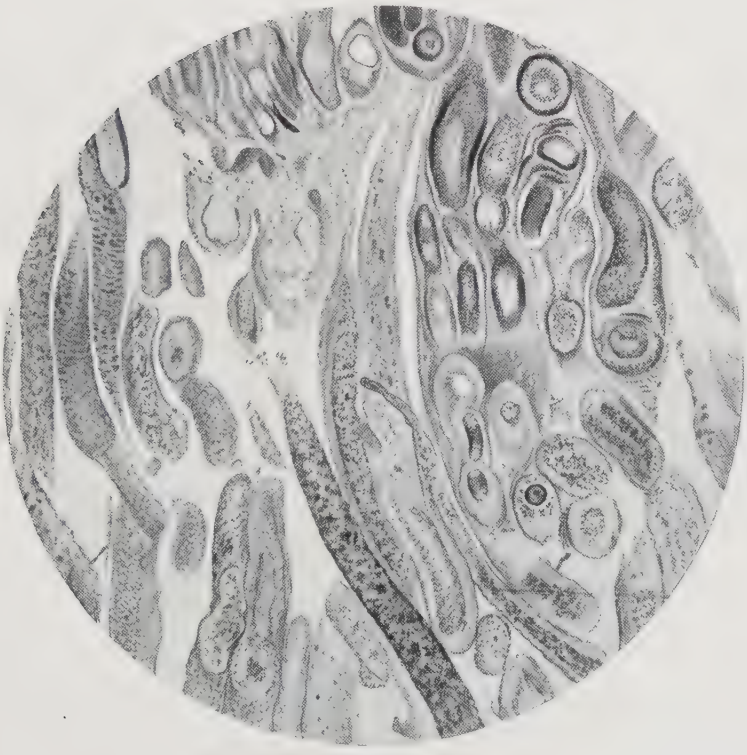

Figur 2.

Koechlin, Über primäre Tumoren und papillomatöse Exkreszenzen der Herzklappen.

Verlag von J. F. Bergmann in Wiesbaden.

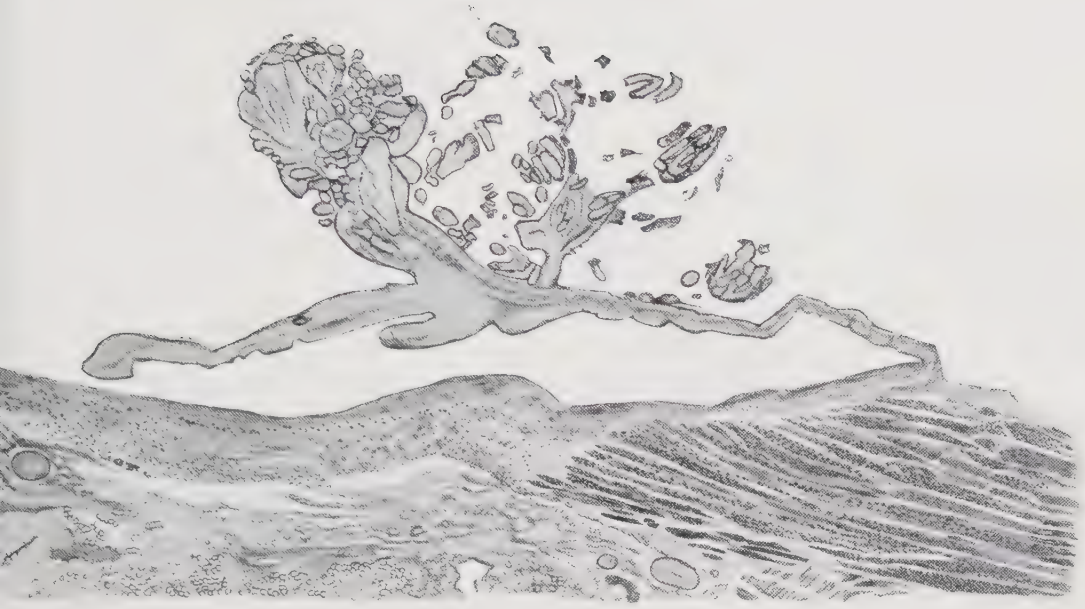

Figur 3.

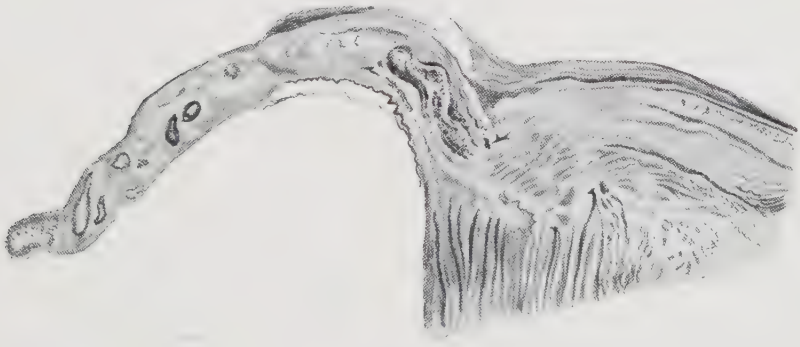

Figur 4.

Koechlin, Über primäre Tumoren und papillomatöse Exkreszenzen der Herzklappen.

Verlag von J. F. Bergmann in Wiesbaden.

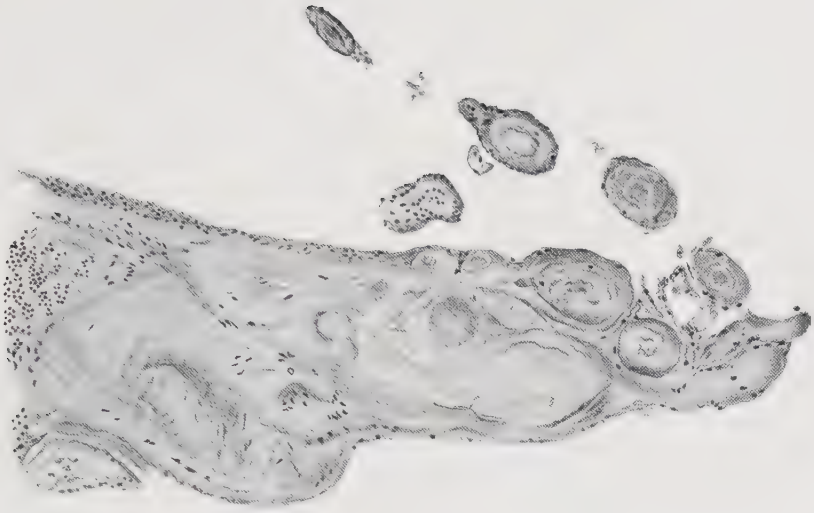

Figur 5.

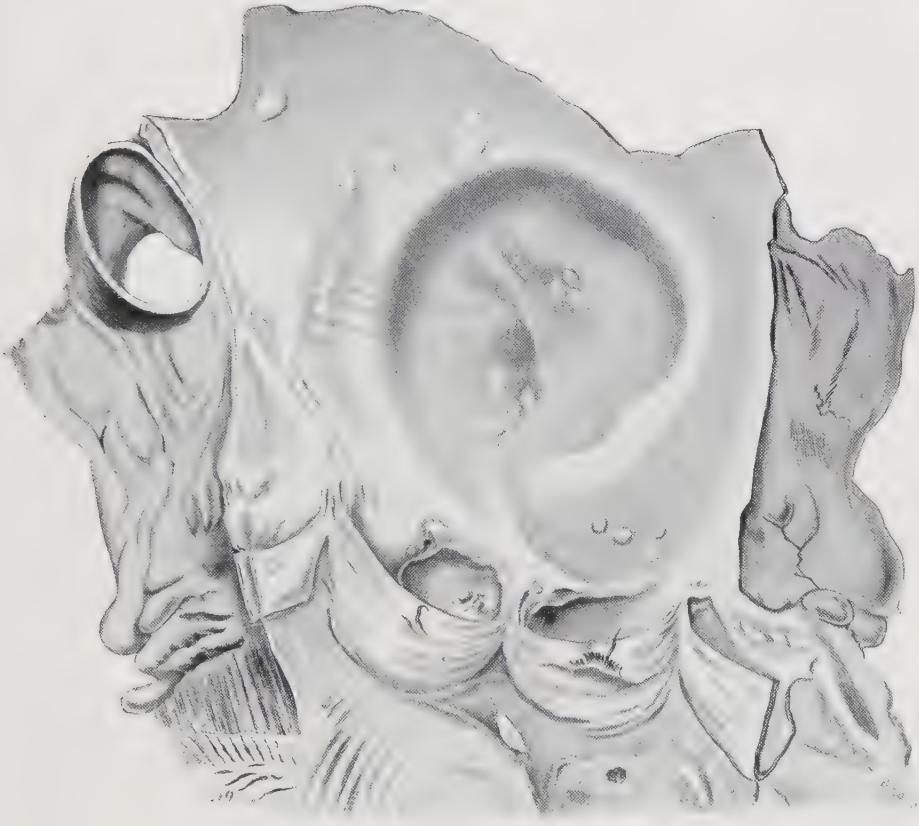

Figur 6.

Koechlin; Über primäre Tumoren und papillomatöse Exkreszenzen der Herzklappen.

Verlag von J. F. Bergmann in Wiesbaden.

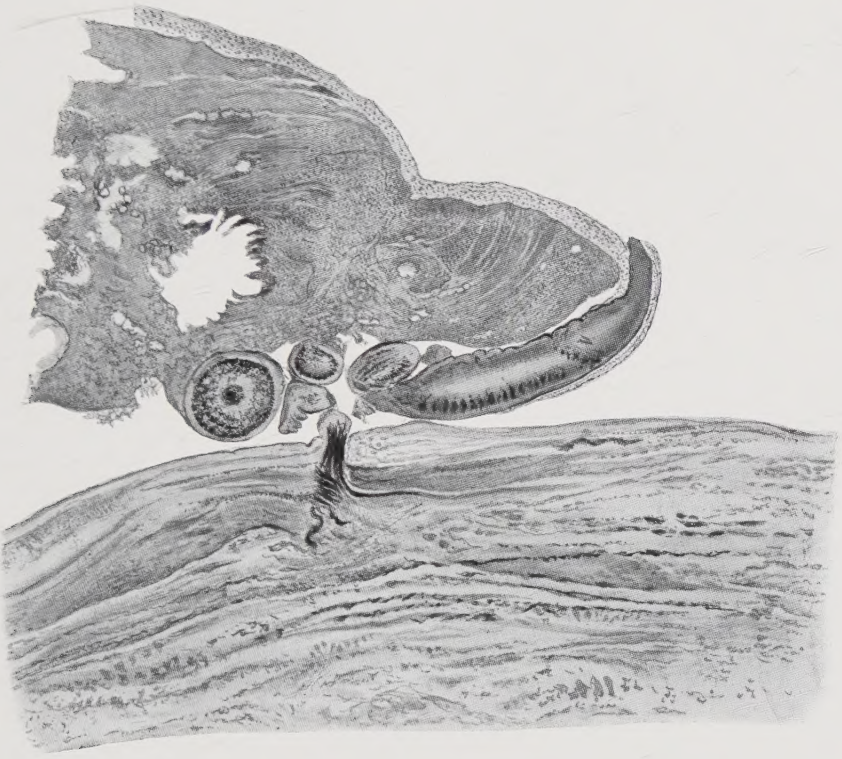

Figur 7.

Verlag von J. F. Bergmann in Wiesbaden.